Aus der Medizinischen Klinik der tierärztlichen Fakultät der Universität München.
Vorstand: Professor Dr. F. Nörr.

Ergebnisse von Harnuntersuchungen bei kolikkranken Pferden unter besonderer Berücksichtigung der Glykosurie bei Darmverlagerungen.

Dissertation

zur

Erlangung der Doktorwürde

der Tierärztlichen Fakultät der

Ludwig-Maximilians-Universität zu München

vorgelegt von

Alfons Seipel

prakt. Tierarzt

aus Opfenbach.

1938.

Gedruckt mit Genehmigung der Tierärztlichen Fakultät der Universität München.

Referent: o. ö. Professor Dr. J. Nörr.

R. UNIV. BIBLIOTHEEK LEIDEN

Die Untersuchung des Harnes zu diagnostischen und prognostischen Zwecken ist schon sehr alt, ja man kann sagen, daß, solange man von einer Medizin sprechen kann, auch Harnuntersuchungen gemacht wurden. Solange die Medizin auf keiner wissenschaftlichen Grundlage beruhte, solange es in der Berufsmedizin keine chemischen, bakteriologischen und mikroskopischen Untersuchungsmethoden der Sekrete und Exkrete des menschlichen und tierischen Körpers gab, war man auf „Beschauen" der augenfälligen Krankheitssymptome beschränkt. Neben den schon sehr alten Untersuchungsmethoden, wie aus Atmung, Puls usw. Schlüsse zu ziehen, hatte die Harnuntersuchung eine wesentliche, fast ausschlaggebende Bedeutung. Urban (zitiert nach 12) schreibt darüber folgendes: „Eine große Rolle als Volksärzte spielten und spielen hier und da heute noch die sogenannten „Wasserdoktoren", das sind „wissende Männer", die ganz allein durch „Beschauen des Wassers" die Krankheiten diagnostizieren, Prognose stellen und therapeutisch schalten und walten. Ich bin im Besitze von sehr alten Notizen, die unterweisender Art sind und von einem dieser „Wasserschauer" herrühren.

„Kürzlich zu melden, so soll ein gesundes „Wasser" (Harn) ein fein, leimicht, kleines Wölklein haben, so fein beisammen und nicht hoch über sich steigt, denn wenn anstatt der Wolke Haare, Bläslein oder sonst andere Unreinigkeiten unten am Glase gespüret werden, so ist das Wasser nicht gut. Wenn das Wasser weiß, wie ein anderes schlechtes Wasser, oder wie ein Nachbier scheinen würde, so ist es ein Anzeichen, daß viel unverdäuete Feuchtigkeiten vorhanden und daß auch die verdäuende Kraft schwach sei. Ist das Wasser rot, bedeutet es unnatürliche Hitze. Ist es schwarz oder aschenfärbig, zeigt es eine Auslöschung der natürlichen Wärme an und ein solches Wasser zeigt gemeinglich den Tod an. Ist es grün, zeigt es ebenfalls eine tödliche Krankheit an. Es wäre dann, daß jemand mit dem viertägigen Fieber beschweret, und so solches Wasser zu Ende des Fiebers erscheinen thäte, oder aber an melancholischen oder milzsüchtigen Krankheiten. In Lenden- und Nierenkrankheiten pfleget solches Wasser zu Zeiten Gesundheit anzuzeigen. Ein zieglfarbes Wasser bedeutet ein innerliches abzehrendes Fieber. Ein dunkelgelbes Wasser bedeutet ein Gallenfieber oder die Gelbsucht. Ist es dunkelroth, bedeutet es Lungenkrankheiten, auch Geschwulst. Ein hochrothes Wasser so fix und hell bleibt, zeiget ein hitziges Fieber an. Ist es gelb und hat einen dunkelrothen „Satz", steckt Leberruhr dahinter. Ein lichtgrünes und mehr gelbes Wasser bedeutet Schwindsucht, auch dergleichen Fieber. Ein in

der Farbe ordinäres Wasser oben ringsum mit weißen Bläslein zeigt Hauptschmerzen an. Ein ordinäres Wasser, oben mit schwarzem Zirkel weist auf Fraissen hin. Ein gelbes Wasser mit einer dichten Wolke als „Satz" bedeutet Geschwulst und Krankheit der Beine und Füße. Ist es gelb und hat es in der Mitte des Gläsleins eine dichte Wolke, so zeiget dies auf Krankheiten der Brust hin.... Ein weißer Sand im Wasser weist auf Steine in der Blase. Ein rother Sand zeigt auf Nierenstein. Ein Wasser gelassen, so oben auch scheint als ein Fett darauf, bedeutet ein Schwindfieber, ereignet es aber sich, daß es nicht täglich, sondern urplötzlich geschieht, daß die Fette auf dem Wasser sich sehen lassen, so ist es eine sichere Anzeigung, daß das Fett von den Nieren zerschmelze und der Kranke sich sehr beobachten muß, daß die Nieren in keine Entzündung gerathen ....."

Die „Wasserdoktorei" ist ein hervorragender und zugleich interessanter Teil der Volksheilkunde, die in ihrer Art und Weise der Aufzeichnung für unsere moderne Medizin von Interesse ist.

In Galizien wurde auch der Gesundheitszustand des Kranken nach seinem Urin erkannt (12). Alte indische Weisheit beschäftigt sich ebenfalls auch viel mit der Harndiagnose (12). Die alten indischen Ärzte haben zahlreiche Abnormitäten des menschlichen Harnes gekannt, unter anderem den Zuckerharn. Hypokrates beschreibt 400 v. Chr. bereits die ikterische Verfärbung des Harnes. Celsus (Zeitgenosse Christi) unterscheidet zahlreiche Harnsedimente in prognostischer Beziehung. Theophilus (600 n. Chr.) schrieb ein größeres Buch über Harnuntersuchung, desgleichen Joh. Actuarius (15. Jahrhundert) ein großes Werk in sieben Büchern (8).

A. Martin (19), der sich auch mit der geschichtlichen Entwicklung der Harnuntersuchung befaßt hat, nennt uns ein nettes Beispiel aus der mittelalterlichen Harnschau; er schreibt: „Als sich Felix Platter 1557 in Basel als Arzt niederließ, zählt er seine Konkurrenten von den Universitätsprofessoren bis zu den beiden Nachrichtern auf. Es war damals auch sehr berühmt, schreibt er, der Amann, so man nennt den Bur von Utzendorf, zu dem merklich viel Volk zog; er konnte aus dem Wasser wahrsagen, dadurch er groß Gut hat erworben (Heinrich Boos, Thomas und Felix Platter, Leipzig 1678)". — „Der bekannteste Harnschauer dieser Art war wohl der Schweizer Michel Schuppach, von dem mir zwei Kupferstiche bekannt sind; auf dem einen von 1774 ist seine Tätigkeit dargestellt in Gegenwart einer vornehmen, mit Dienerschaft erschienenen Dame." (19).

Im 18. Jahrhundert nun finden wir die ersten wissenschaftlichen Versuche auf chemischer Grundlage Harnuntersuchungen durchzuführen.

„1726 entdeckt Deckers das Eiweiß, 1770 wies es Cotugno im Harn durch Kochen nach. Die anderen Harnbestandteile wurden später in rascher Folge bekannt. Nach der Entdeckung des Mikroskops und der Ausbildung der Zellenlehre zur Mitte des vorigen Jahrhunderts, hat sodann die Diagnostik der Nierenkrankheiten ihre gegenwärtige Vollkommenheit erreicht.“ (8)

In der Tierheilkunde ist Haubner (zitiert nach 8) einer der ersten gewesen, welcher wissenschaftliche Harnuntersuchungen unternahm.

Heute nun, wo wir in der Lage sind, mit genauestens arbeitenden Untersuchungsmethoden den Harn chemisch und mikroskopisch zu untersuchen, heute, wo wir wissenschaftlich soweit vorgedrungen sind, daß wir uns die pathologischen Veränderungen des Harnes in ihrem Ursprung erklären können, ist die Harnuntersuchung ein äußerst wichtiges Glied der Allgemeinuntersuchung geworden. Die Kenntnis von der Zusammensetzung des Harnes ist von großer Bedeutung, da diese Zusammensetzung ein genaues Bild des Stoffwechsels darbietet und einen genauen Einblick in die Größe des Eiweißumsatzes, mithin auch in den größeren oder geringeren Nutzungs- oder Nährwert von Nährstoffen gestattet, da die aus dem Zerfall der Eiweißkörper entstandene Stickstoffmenge sich fast vollständig im Harn wiederfindet. Vor allem aber klärt uns die Harnuntersuchung über die Verhältnisse und Krankheiten der Nieren und Blase auf. Hier ist wohl die Harnuntersuchung das sicherste Mittel zur richtigen Diagnosestellung. Aber außer der sich auf den Harnapparat beziehenden Harnuntersuchung gibt diese uns wertvollen Aufschluß über pathologische Vorgänge im übrigen Körper. Wir können aus der Beschaffenheit des Harnes sehr viele Krankheiten diagnostizieren; sei es, daß die im Harn enthaltenen Bestandteile in ein anderes Verhältnis zueinander treten als im gesunden Organismus, sei es, daß Stoffwechselprodukte im Harn abgeschieden werden, die wir in einem gesunden Harn nicht vorfinden. Dazu kommt, daß sich Formelemente von inneren Organen im Harn absetzen, die eine mikroskopische Untersuchung nötig machen, sodaß nochmals betont werden kann, daß die chemische, wie auch mikroskopische Untersuchung des Harnes unentbehrlich ist zur rechtzeitigen und sicheren Erkennung und Feststellung der Krankheitsstadien und ihres Verlaufes. Endlich vermag die Harnuntersuchung Aufschluß zu geben über die Umwandlung und Resorption von Medikamenten, die wir dem Körper zuführen, und sie gibt uns Aufschluß über Vergiftungen, die dem Tier sowohl durch Verabreichung von Medikamenten oder in verbrecherischer Absicht zugeführt wurden. Doch soll hier nicht näher auf die für die Vergiftungserscheinungen not-

wendigen Harnuntersuchungen eingegangen werden, da sie für die vorliegende Arbeit nicht von Interesse sind.

Welche Krankheiten kann man nun heute aus der Untersuchung des Pferdeharnes diagnostizieren?

Ich möchte ganz kurz die wichtigsten Punkte, die sich aus der chemischen und mikroskopischen Untersuchung des Harnes für die Diagnose und Prognose ergeben, anführen und mich dabei in folgenden Abschnitten an die beiden Werke von Dieckerhoff (6) und Friedberger-Fröhner (8) anlehnen.

Schon eine wesentliche Rolle der Harnuntersuchung spielt die physikalische Untersuchung. Aus Farbe, Durchsichtigkeit, Konsistenz, Geruch, spezifischem Gewicht und Reaktion des Harnes lassen sich wertvolle Schlüsse ziehen.

Wenn auch nur bei einer kleinen Anzahl innerer Krankheiten die Harnfarbe eine auffallende Veränderung erleidet, so gibt doch jede erhebliche Farbveränderung des Harnes Veranlassung, ihn einer genaueren chemischen und mikroskopischen Untersuchung zu unterziehen. Aber auch die Farbe allein schon zeigt uns oft den richtigen Weg zur Diagnosestellung; so deutet blasser, wasserheller Harn auf Diabetes mellitus und insipidus, auf chronische interstitielle Nephritis, auf Brustseuche, Druse, Pferderotlauf, Pharyngitis hin. Sehr dunkler Harn wieder läßt dagegen auf Fieber schließen, weil hier weniger Harn abgesondert wird und infolgedessen eine konzentriertere Lösung von Harnstoffen entsteht und weil im Fieber der Stoffwechsel und damit der Zerfall des Hämoglobins zu Harnfarbstoff gesteigert ist. Auch in anderen, nicht fieberhaften Krankheitszuständen, so bei chronischen Magen- und Darmkatarrhen, färbt er sich wegen stärkerer Konzentration dunkel. Oft ist damit eine saure Reaktion des Pferdeharnes verbunden. Safrangelber, braungelber, braungrüner Harn deutet auf Gehalt an Gallenfarbstoffen hin, blutroter Harn auf eine Beimengung von Blut (Hämaturie) oder Blutfarbstoff (Hämoglobinurie). Mißfarbiger (jaucheähnlicher) Harn wird nicht selten auch bei Hämoglobinurie beobachtet. Außerdem finden wir ihn bei Septikämie, bei Petechialfieber und Pferderotlauf.

Abnorme Durchsichtigkeitsverhältnisse deuten sofort auf einen krankhaften Harn hin; so ist die klare Beschaffenheit des Pferdeharnes meist eine anormale, krankhafte Erscheinung, aber auch getrübter Pferdeharn beweist nicht ohne weiteres das Vorhandensein normaler Zustände. Es kommen nicht selten auch pathologische Trübungen vor, welche bei oberflächlicher Betrachtung von normaler Trübung nicht zu unterscheiden sind. Man findet diese pathologische Trübung hauptsächlich bei reichlicher Beimengung sog. albuminoider Körperchen, bei Anwesenheit von Epithelien, Leukozyten und sonstigen Elementen der desquamativen Nephritis. Von sonstigen abnormen

Trübungen des Pferdeharnes sind zu nennen: flockige, schmutzig-gelbe Beimengungen, die aus Schleim, schleimig-eiterigen und kruppösen Exsudatmassen oder desquamierten, in Schleim eingeschlossenen Epithelien bestehen und bei Zystitis und Pyelitis beobachtet werden. Neben Blutgerinnsel und Fibringerinnsel finden wir eiterähnliche Sedimente, die auf Zystitis purulenta, eiterige Pyelitis und Nierenabszesse hinweisen.

Abnorme Harnkonsistenz, also dünnflüssiger Pferdeharn und abnormer Geruch sind diagnostisch von großer Bedeutung. Ammoniakalisch stechender Geruch des frisch abgesetzten Harnes deutet auf eine abnorme Zersetzung des Harnes in der Blase hin; fauliger Geruch ist bei Blasenkrebs beobachtet worden. Aus den Veränderungen des spezifischen Gewichtes läßt sich meist nicht viel schließen, da das spez. Gewicht des Harnes schon normal großen Schwankungen unterworfen ist, doch deutet extrem niederes spez. Gewicht auf Diabetes insipidus hin, während extrem hohes spezifisches Gewicht den Fieberharn charakterisiert.

Die krankhaften Zustände, welche beim Pferde eine saure Reaktion des Harnes bedingen, sind außerordentlicher Hungerzustand, Krankheiten des Darmkanals, insbesondere Dünndarmkatarrhe und intensive Magen- und Darmkatarrhe, während abnorm alkalische Reaktion auf Blasenkatarrhe hindeutet.

Während uns diese physikalischen Untersuchungen wertvolle Fingerzeige bieten, bringt uns die chemische Untersuchung des Harnes, die als der wichtigste Teil der Harnuntersuchung angesprochen werden muß, eindeutige und klare Anzeichen einer Krankheit. So können wir bei Anwesenheit von Eiweiß im Harn folgende Krankheiten diagnostizieren:

1. Nierenkrankheiten: akute und chronische Nephritis, fettige und amyloide Nierendegeneration.
2. fieberhafte, besonders akute Infektionskrankheiten, wie Pferderotlauf, Brustseuche, Druse, Malleus.
3. Stauunghyperämie der Nieren, bei Klappenfehlern des Herzens, Emphysem und Verdichtung der Lunge, Stauung in der hinteren Hohlvene.
4. Blutkrankheiten: Anämie, perniziöse Anämie, Leukämie, Piroplasmose, Trypanosomiasis.

Das Auftreten von freiem Hämoglobin im Harn finden wir bei zwei Hauptgruppen von Krankheiten, die mit Hämoglobinurie und Hämoglobinämie verlaufen, nämlich Blutkrankheiten und Muskelkrankheiten. Die Auflösung der roten Blutkörperchen und damit verbunden das Freiwerden des Hämoglobins wird teils durch chemische

Gifte, teils durch Infektionserreger herbeigeführt. Infektiöse Ursachen der Hämoglobinurie sind vor allem Blutparasiten (Piroplasmose); seltener findet man Hämoglobinurie im Verlauf schwerer Infektionskrankheiten (seuchenhafte Hämoglobinurie beim Pferde, Pferderotlauf, Septikämie). Werden die quergestreiften Körpermuskeln starken Reizen ausgesetzt, so kommt es in ihnen zu Zersetzungsprozessen, während welcher auch der mit Hämoglobin ziemlich identische Muskelfarbstoff frei wird und vom Blute aufgenommen wird. Die Mehrzahl der Fälle von Myoglobinurie sind auf diesen Vorgang zurückzuführen.

Das Auftreten von Gallenfarbstoffen im Harn ist immer eine pathologische Erscheinung. Wir finden sie bei nachfolgenden Krankheiten: bei Ikterus catarrhalis, bei Leberkrankheiten (hepatogener Ikterus), bei Darmkatarrhen, bei Blutzersetzungen (hämatogener oder pleiochromischer Ikterus), beim Sinken des Blutdruckes in der Leber und bei chronischen Herzkrankheiten.

Die Untersuchung des Harnes auf Traubenzucker ist nur dann geboten, wenn entweder der Vorbericht oder gewisse äußere abnorme Eigenschaften das Vorhandensein von Zuckerharnruhr vermuten lassen; von letzteren sind zu erwähnen: hochgradige Polyurie, sehr helle Farbe, sehr hohes spezifisches Gewicht und süßer Geschmack des Harnes. Für eine sichere Diagnose jedoch ist die Vornahme der einen oder anderen Zuckerprobe unerläßlich.

Die abnorme Verminderung des Kochsalzes im Harn kommt vor im Fieber, bei anämischen Zuständen, bei exsudativen Entzündungsprozessen der Lunge, Pleura und anderer innerer Organe, sowie bei Ansammlung von Transsudaten in den Körperhöhlen. Im Verlauf einer kruppösen Pneumonie oder serofibrinösen Pleuritis verschwindet beispielsweise das Kochsalz aus dem Harn im Stadium der Hepatisation, beziehungsweise Exsudation; dagegen bedeutet sein Wiedererscheinen den Beginn der Resorption.

Die Menge der Phosphorsäure steigt bei Verdauungsstörungen, sodaß die Phosphorsäure schließlich über die Kohlensäure überwiegt und eine saure Reaktion des Harnes bedingt.

Bei abnormer Darmfäulnis ist die Menge des Indikans vermehrt (Indikanurie), weil im Darm mehr Indol zur Resorption gelangt.

Die Urobilinmenge im Harn und Kot ist höher bei Pyämie, Sepsis, Lungenseuche, hämolytischem Ikterus und leichteren Fällen von Hämoglobinurie; schwere Affektionen des Nierenparenchyms setzen infolge Nierenimpereabilität die Urobilinausscheidung im Harn erheblich herab oder heben sie völlig auf (20).

Wie die chemische, so ist auch die mikroskopische Untersuchung des Harnes ein unentbehrliches klinisches Hilfsmittel für die Dia-

gnose, hauptsächlich für die Diagnose der Nieren- und Blasenkrankheiten.

Als mikroskopisch nachweisbare Elemente kommen insbesondere in Betracht:

1. Kristalle 2. Zellen 3. Harnzylinder

Das Fehlen der Karbonatkristalle im Pferdeharn ist meist pathologisch, gewöhnlich besteht in diesem Falle gleichzeitig saure Reaktion.

Die Kristalle des oxalsauren Kalks fand man in auffallend großer Menge bei Kolik, bei fieberhaftem Rheumatismus, Septikämie, Pharynxangina und Starrkrampf. Auch wurde eine große Menge von Kristallen bei Respirationskrankheiten mit verminderter Sauerstoffaufnahme, so z. B. bei dämpfigen Pferden nach der Bewegung gefunden.

Die Anwesenheit von Tripelphosphatkristallen im frischen Harn ist immer abnorm. Meist beweisen sie, wenn sie schon im frisch abgesetzten Harn nachweisbar sind, das Vorhandensein einer ammoniakalischen Harngärung in der Blase oder im Nierenbecken, sind also wertvolle Merkmale einer Cystitis oder Pyelitis.

Im sauren Harn eines an Bronchitis erkrankten Pferdes fanden Feeser und Friedberger (zitiert nach 8) ein gelblich-weißes kristallinisch, aus Schollen bestehendes harnsäurehaltiges Sediment mit nadelförmigen Kristallen.

Hämatoidinkristalle findet man zuweilen bei hämorrhagischer Nephritis.

Für die mikroskopische Untersuchung des Harnes auf das Vorhandensein von Epithelzellen ist die Tatsache von Wichtigkeit, daß der Befund von vielen Nierenzellen auf eine Nierenkrankheit schließen läßt. Zuweilen sind sogar so viele Zellen im Harn enthalten, daß dadurch der Harn getrübt wird (Cystitis purulenta, Nephritis desquamativa). Eine Vermehrung der Epithelzellen beweist immer eine krankhafte Abstoßung derselben in den betreffenden Organen auf Grund katarrhalischer oder entzündlicher Zustände. Das Vorhandensein von Leukozyten läßt auf einen Eiterungsprozeß oder eine Blutung in den Harnorganen schließen. Eiterkörperchen findet man im Harn bei Krankheiten der Blase, der Nieren, des Nierenbeckens, der Harnleiter und der Harnröhre. Die wichtigsten Krankheiten, bei welchen im Harn Eiterkörperchen auftreten, sind: Cystitis, Nephritis, Pyelitis.

Von großer diagnostischer Bedeutung ist die Anwesenheit von roten Blutkörperchen im Harn. Es ist zwar nicht möglich, einen Rückschluß auf den genauen Sitz der Krankheit im Harnapparat bei

ihrer Anwesenheit zu ziehen, doch geben sie uns wichtige Anhaltspunkte; man findet sie besonders bei folgenden Krankheitszuständen: bei Nierenhyperämie, bei Pyelitis und Pyelonephritis, bei Cystitis, bei Blasensteinen, bei Blasenverletzungen, Blasentumoren und Blasengeschwüren, bei Harnröhrenentzündungen, bei Prostatitis, bei akuten Infektionskrankheiten, in deren Verlauf sich eine hämorrhagische Diathese entwickelt, bei Blutkrankheiten (Leukämie, perniziöse Anämie, Hämophilie) und bei Anwesenheit von Filarien im Blut.

Hämoglobinzylinder finden wir bei Hämoglobinurie der Pferde, Blutkörperchenzylinder sind charakteristisch für Nierenblutungen und hämorrhagische Nephritis, hyaline Zylinder finden wir vorwiegend bei mehr langsam verlaufenden und subakuten Nierenentzündungen, außerdem bei Stauungshyperämie, zuweilen im Fieberharn und bei einfacher Albuminurie.

Epithelzylinder, sowie granulierte Zylinder beweisen mit Sicherheit das Vorhandensein einer akuten parenchymatösen Nephritis.

* * *

Eine Pferdekrankheit jedoch hat bei der fortschreitenden wissenschaftlichen Erforschung der Harnuntersuchung und den sich daraus ergebenden diagnostischen und prognostischen Symptomen nicht genügend Berücksichtigung gefunden: die Kolik des Pferdes. Sie kann wohl als die wichtigste Pferdekrankheit angesprochen werden und zugleich als die gefährlichste, ja die am meisten Verlust bringende Krankheit unter allen innerlichen Leiden des Pferdes. Arieß (1) hat eine Statistik aufgestellt, der ich einiges entnehmen möchte. Er schreibt: „In der preußischen Armee der Vorkriegszeiten erkrankten jährlich von 120 000 gesunden und 60 000 kranken Dienstpferden etwa 6000 an Kolik. In der Berliner Tierklinik bildete die Kolik über 50% aller inneren Krankheiten. In Schweden erkrankten jährlich 8% aller versicherten Pferde an Kolik, $^1/_2$% aller Pferde starb jährlich an Kolik. Auf Grund einer Statistik der Fleischuntersuchungen im bakteriologischen Institut der Landwirtschaftskammer für die Provinz Sachsen stammten von 1044 Pferdefleischproben 789 Proben von Pferden, die wegen Kolik notgeschlachtet wurden. Die Morbiditätsziffer der Kolik beträgt etwa 10% aller Pferdekrankheiten, die Mortalitätsziffer ebenfalls 10% aller kolikkranken Pferde. Die Mortalitätsziffer der Kolik beim Pferdebestand der preußischen Armee betrug in den Jahren 1881—1913 unter etwa 100 000 kolikkranken Pferden durchschnittlich 10—12%."

Die Kolik ist eine der ältesten bekannten Pferdekrankheiten. Ihre Literatur läßt sich bis auf Columella (1. Jahrhundert n. Chr.) zurückverfolgen, der schon drei verschiedene Arten von Kolik

beschreibt. Eumelus (3. Jahrhundert) führt den Salpeter als Kolikmittel auf. Vegetius Absurtus und Hirocles (4.—5. Jahrhundert) haben eine ziemlich genaue Beschreibung der Krankheitserscheinungen geliefert, speziell bei Vegetius finden sich schon als verschiedene Kolikformen erwähnt: dolor ventris, dolor coli, dolor vesicae und ileus (1).

Die neuesten Forschungen über die Kolik der Pferde hat Gratzl (10) herausgebracht, der die Ursache sämtlicher, unter dem Sammelnamen „Kolik" zusammengefaßter Erkrankungen in einem Krampf der Darmmuskulatur sieht und damit ganz neue Wege für die Diagnostizierung und Therapie beschreitet.

„Die kolikartigen Erkrankungen der Pferde sind nach wie vor in der Diagnose und Therapie ein heikles Gebiet. Die Vorbeuge und Erkennung, sowie die Behandlung, welche speziell auf den einzelnen Fall abgestellt sein muß, bereiten häufig genug, selbst dem erfahrenen Tierarzt erhebliche Schwierigkeiten", schreibt Dönecke (7).

Durch Harnuntersuchungen nun wichtige Anhaltspunkte für die Diagnose und vor allem Prognose zu erhalten, ist eine wichtige Aufgabe.

Botzenhardt (4) hat festgestellt, daß bei verschiedenen Kolikerkrankungen der Pferde eine vermehrte Bildung von Methyl-Alkohol aus den Pektinstoffen der Nahrung festzustellen sei. Bauer (2) hat sich mit der Harnuntersuchung bei kolikkranken Pferden befaßt und herausgefunden, daß bei Obstipation des Dünndarmes wie Dickdarmes ein vermehrter Indikangehalt im Harn nachgewiesen werden kann. Nach Redecha (ung. Vet. Zeitung 1909, zitiert nach 8) besteht bei Kolik der Pferde nicht immer ein Verhältnis zwischen Indikanausscheidung und Grad der Erkrankung.

Vor kurzer Zeit hat sich Tatezawa ganz eingehend mit der Harnuntersuchung beim kolikkranken Pferde befaßt und hat bei 100 erkrankten Pferden Untersuchungen angestellt. Er ging von der Voraussetzung aus, daß die sichere Diagnose auf Darmverlagerungskolik, d. h. die Differentialdiagnose auf die verschiedenen schweren Kolikarten eine besonders wichtige Frage in der klinischen Diagnostik darstellt. Tatezawa hat die wichtigsten neuzeitlichen Untersuchungsmethoden, die sich im klinischen Schrifttum finden, angewandt. Er untersuchte den Harn als wichtigen Faktor zur Diagnosestellung und stellte fest: Harnmenge, die allgemeinen Beschaffenheiten (Farbe, Geruch, Reaktion, spezifisches Gewicht), sowie die Konzentration von Indikan und den Gehalt an abnormen Harnbestandteilen (Eiweiß, Traubenzucker, Hämoglobin und Gallenfarbstoff). Sein Ergebnis ist folgendes:

1. Es bestehen Beziehungen zwischen den allgemeinen Beschaffenheiten des Harnes kolikkranker Pferde, wie Farbe, Geruch, Reaktion und spezifisches Gewicht usw. und Art und Verlauf der betreffenden Kolik. Man kann sagen, daß unter den oben genannten Beziehungen die Veränderungen der Menge, Geruch und Farbe eine praktische Bedeutung haben.
2. Das Vorkommen abnormer Harnbestandteile im Harn z. B. Eiweiß, Traubenzucker, Hämoglobin usw., ist für Diagnose und Prognosestellung von besonders großer Bedeutung.
3. Bei derjenigen Kolik, die von den verschiedenen Kolikfällen als Verstopfungskolik angesehen wird, ist im allgemeinen die Konzentration des Indikans hoch, dagegen war die Konzentration bei den anderen Formen der Kolik immer ungefähr gleich, nämlich mittelmäßig bis niedrig.
4. Von allen festgestellten Beziehungen zwischen Kolik und Veränderungen des Harnes im Verlauf der Kolik ist das Vorkommen von Glykosurie etwas spezifisches für den Charakter der Kolik.

Eine tabellarische Übersicht veranschaulicht die Ergebnisse der Untersuchungen des Verfassers über die Veränderungen des Harnes bei der Kolik des Pferdes.

Kolikarten			Krankenfälle	Abnorme Harnbeschaffenheit					abnorme Harnbestandteile				
				Farbe		Geruch	Reaktion	Spez. Gewicht	Eiweiß	Traubenzucker	Hämoglobin	Gallenfarbstoff	Indikan-Konzentration
				Blutrot	Ikterisch	roh-fleischähnlich	Säurereaktion						
Akute Magenerweiterung			9	0	0	0	1	1019—1036	1	0	0	0	+
Magenruptur			2	0	0	0	0	1027	0	1	0	0	+
Erkältungskolik			15	0	0	0	1	1022—1045	1	0	0	0	+ + — + + +
Windkolik			2	1	0	1	1	1016—1031	1	0	1	0	— — +
Darmentzündung			7	0	1	0	4	1020—1044	2	1	0	1	+ — + +
Verstopfungskolik (meistens Dickdarm)			31	0	1	3	11	1008—1056	6	1	1	5	+ + — + + +
Blinddarmverstopfungsruptur			4	0	0	1	2	1012	1	0	1	0	+ — + +
Blinddarmentzündungsruptur			1	0	0	0	0	1030—1035	+	0	0	0	+ +
Grimmdarmverstopfungsruptur			2	0	0	0	1	1031—1033	1	0	0	0	+ +
Peritonitische Kolik (infolge inneren Abszesses)			1	0	+	0	+	1014—1017	+	0	0	+	+ +
Darmverlagerungskolik	Verlagerungskolik (?) (später geheilt)		3	0	0	1	1	1018—1047	1	1	0	0	+ — + +
	Gestorbene Fälle	inkarzerierte Leisten-Brüche	1	0	0	0	0	|	+	0	0	0	|
		inkarzerierte Hodensack-Brüche	1	0	0	0	0	1021	+	0	0	0	+ +
		Mesenterialbruch	1	+	0	+	+	|	+	+	+	0	|
		Dünndarmachsendrehung und Verschlingung	7	0	0	0	6	1030—1043	3	7	1	2	+ + — + + +
		Blinddarmachsendrehung	2	2	0	1	2	1019—1037	2	2	2	1	|
		Grimmdarmachsendrehung	11	0	1	5	6	1015—1048	5	9	1	4	+
		Die Gesamtzahl	23	3	1	7	15		13	20	5	7	
		Insgesamt	100										

„Zusammenfassend kann gesagt werden, daß die rechtzeitige Feststellung der Beschaffenheit und der Bestandteile des Harnes ein wichtiges Hilfsmittel zur richtigen Diagnose der Kolik darstellt. Insbesondere steht das Vorkommen von Glykosurie in enger Beziehung zu der Art der Kolik, besonders zur Darmverlagerungskolik (87,5% aller Glykosuriefälle waren mit Darmverlagerung verbunden). Die Beziehung von Glykosurie gibt wichtige diagnostische Anhaltspunkte und damit wichtige Fingerzeige für die Prognose und für die Behandlung; man sollte daher immer neben den anderen, bisher erprobten Methoden der Kolikdiagnose die Glykosuriebestimmung vornehmen." (24)

Durch die Arbeit von Tatezawa angeregt, hat mir Herr Professor Dr. Nörr die Aufgabe gestellt, die Untersuchungsergebnisse dieser Arbeit nachzuprüfen, durch mikroskopische Untersuchungen und durch noch weitere Reaktionen, die eventuell neue Gesichtspunkte liefern könnten, zu vervollständigen und die im Harn kolikkranker Pferde auftretenden pathologischen Veränderungen im Verlauf der ganzen Krankheit in ungefähr halbtägigen Abständen zu verfolgen.

Fall 1.

Hengstfohlen, $^1/_2$ Jahr alt, mit allen Anzeichen von Kolik. Schon in den Vormittagsstunden hätte das Tier starke Unruhe und völlige Appetitlosigkeit gezeigt. Trotz Herumführens hätten sich die Schmerzen nicht gelegt, sondern seien von Stunde zu Stunde stärker geworden. Ab und zu hätte das Tier unter Schmerzensäußerungen einige Kotballen abgesetzt und vergebliche Versuche zum Harnen gemacht. Die Fütterung wäre die übliche gewesen.

Ich traf das Fohlen in seitlicher Lage am Boden an; es zeigte starke Schmerzensäußerungen (Schlagen mit den Hinterbeinen). Das Tier konnte leicht zum Aufstehen bewegt werden. Die Untersuchung im Stande ergab: Lidbindehaut dunkelrot und verwaschen; Temperatur 39,2; Puls 97; Peristaltik nicht wahrnehmbar; die Perkussion ergab keinen krankhaften Befund; am Hals und an der Kruppe war leichter Schweißausbruch feststellbar; das Rektum war wegen aufgetriebener Darmpartien mit der Hand schwer passierbar; die Nieren konnten nicht erreicht werden; Kot konnte im Rektum nicht gefunden werden, dagegen befand sich an der zurückgezogenen Hand klebriger Schleim.

Zuerst wurde Lentin eingespritzt. Die Unruheerscheinungen nahmen immer heftigere Formen an, plötzliches Niederwerfen und Wiederaufspringen wechselten ab, sodaß eine beabsichtigte Wasserinfusion in den Mastdarm nicht gelang. Der Schweißausbruch wurde heftiger und erstreckte sich über die ganze Körperoberfläche. Da die Annahme eines Volvulus bestand, wurde versucht, ihn durch Wälzen des Fohlens auf mechanischem Wege zu beheben. Als Erfolg des Verfahrens trat auffallend starke Flatulenz ein und das Tier setzte eine große Menge Kot und Harn ab. Hier unternahm ich eine Untersuchung des Harnes mit folgendem Ergebnis:

Physikalische Untersuchung:	Chemische Untersuchung:	Mikroskopische Untersuchung:
rbe: weingelb	Eiweiß: —	Harnsäurekristalle
aktion: schwach	Gallenfarbstoff: —	Hippursäurekristalle
auer	Blutfarbstoff: —	kohlensaurer Kalk
z. Gewicht: 1044	Urobilin: —	stark vermehrter oxal-
nsistenz: dünnflüssig	Traubenzucker: 1,11%	saurer Kalk
rchsichtigkeit: klar	Aceton: —	
	Indikan: ganz wenig +	

Auf Grund des Kot- und Harnabsatzes bestand die Annahme, daß der Volvulus behoben wäre und baldige Besserung in Aussicht stünde. Die vorgenommene Temperaturmessung ergab aber 40,3; der Puls stieg auf 137; die Atemfrequenz betrug 42 Atemzüge in der Minute; die Schleimhäute waren zyanotisch; dazu kam nur stoßweises Atmen und aufgetriebene Nüstern, lauter Symptome, die auf eine Verschlechterung des Patienten schließen ließen und auf eine hinzugetretene Darmentzündung hindeuteten. Damit gestaltete sich die Prognose auch äußerst ungünstig und die dem Besitzer gegebene Erklärung auf Aussichtslosigkeit bestätigte der um 8 Uhr eintretende exitus letalis des Patienten.

Die Sektion ergab, daß die Diagnose richtig gestellt war; es wurden im Dünndarm zwei Volvuli vorgefunden, die zu einer Ruptur des Dünndarms geführt hatten. Die angenommene Darmentzündung bestätigte sich, ja es waren bereits starke Anzeichen einer Peritonitis vorhanden. Eine pathologische Veränderung der übrigen Organe konnte nicht festgestellt werden. Eine nochmalige Harnuntersuchung konnte nicht gemacht werden, da die Harnblase bei der Schlachtung weggeworfen worden war.

Fall 2.

12 jährige Stute. Vorbericht: das Tier zeige seit 2 Stunden starke Kolikerscheinungen, Kot sei abgegangen, doch wäre seit 6 Stunden kein Harnabsatz mehr beobachtet worden, dabei würde aber das Tier unter starken Schmerzensäußerungen fortwährend vergebliche Versuche zum Harnen machen.

Bei meinem Eintreffen fand ich das Tier am Boden liegend unter starken Schmerzensäußerungen (Schlagen der Hinterbeine), Wälzen am Boden und ununterbrochenem Umsehen nach dem Hinterleib vor. Diese Anfälle dauerten immer ca. 5 Minuten und setzten dann wieder bis zu 10 Minuten aus. An der Flankengegend war starker Schweißausbruch zu beobachten; Lidbindehaut blaß rosarot; Temperatur 39,6; Puls 68; Atemfrequenz 28; Peristaltik normal; die Perkussion ergab keinen pathologischen Befund, doch deutete die Empfindlichkeit beim Berühren der Nierengegend auf eine Erkrankung des Harnapparates hin. Bei der rektalen Untersuchung konnte im Harnleiter ein halb-bohnengroßes Gebilde palpiert werden, das sich als äußerst druckempfindlich erwies. Die große Empfindlichkeit der Niere und des Nierenbeckens befestigte die Diagnose: Nierenkolik, hervorgerufen durch einen Nierenstein.

Nun wurde Morphium unter die Haut gespritzt und heiße Kompressen aufgelegt. Nach 1 Stunde beruhigte sich das Tier und eine völlige Genesung trat ein.

Der während der Krankheit, also abends 8 Uhr, katheterisierte Harn wurde untersucht und ergab folgendes:

Physikalische Untersuchung:	Chemische Untersuchung:	Mikroskopische Untersuchung:
Farbe: blutrot	Eiweiß: +	harnsaures Natron
Reaktion: amphoter	Gallenfarbstoff: —	kohlensaurer Kalk
spez. Gewicht: 1055	Blutfarbstoff: —	Harnsäurekristalle
Konsistenz: dickflüssig	Traubenzucker: —	Hippursäurekristalle
Durchsichtigkeit: trüb	Urobilin: —	Nierenepithelien
	Aceton: —	Zylinder von roten Blutkörperchen
	Indikan: stark +	Hämoglobinzylinder
		einige rote Blutkörperchen
		Eiterzellen

Die am nächsten Morgen 8 Uhr vorgenommene Harnuntersuchung ergab folgendes:

Physikalische Untersuchung:	Chemische Untersuchung:	Mikroskopische Untersuchung:
Farbe: gelblichrot	Eiweiß: —	harnsaures Natron
Reaktion: alkalisch	Gallenfarbstoff: —	kohlensaurer Kalk
spez. Gewicht: 1043	Blutfarbstoff: —	oxalsaurer Kalk
Konsistenz: dickflüssig	Urobilin: —	Harnsäurekristalle
Durchsichtigkeit: trüb	Traubenzucker: —	Hippursäurekristalle
	Aceton: —	einige Epithelzellen
	Indikan: stark +	rote Blutkörperchen

Abends 6 Uhr wurde nochmals eine Harnuntersuchung durchgeführt, die folgendes Ergebnis zeigte:

Physikalische Untersuchung:	Chemische Untersuchung:	Mikroskopische Untersuchung:
Farbe: bernsteinfarben	Eiweiß: —	harnsaures Natron
Reaktion: alkalisch	Gallenfarbstoff: —	kohlensaurer Kalk
spez. Gewicht: 1046	Blutfarbstoff: —	oxalsaurer Kalk
Konsistenz: dickflüssig	Urobilin: —	Harnsäurekristalle
Durchsichtigkeit: trüb	Traubenzucker: —	Hippursäurekristalle
	Aceton: —	
	Indikan: stark +	

Die am nächsten Tag vorgenommene Harnuntersuchung ergab dasselbe Bild wie am Abend zuvor, sodaß die Untersuchungen eingestellt wurden. Das Tier zeigte seither auch keine Krankheitssymptome mehr.

Fall 3.

Der Vorbericht besagte, daß das Tier — 16jähriger Wallach — seit $^1/_2$ Stunde Kolikerscheinungen zeige, von Zeit zu Zeit dünnen, breiigen Kot absetze und seit 6 Stunden das Futter verweigere. Es handelte sich hier um einen „chronischen Koliker", der in Abständen von ungefähr 4 bis 5 Wochen ca. 2 Stunden dauernde, mäßige Kolikerscheinungen zeigte. Das Tier war etwas aufgetrieben, schlug mit den Hinterbeinen und sah häufig um; Lidbindehäute etwas gerötet; Temperatur 38,4; Puls etwas erhöht auf 48 Schläge in der Minute, doch sonst kaum verändert; Atmung normal; die Auskultation ergab starke Darmgeräusche, die sogar oft von größerer Entfernung wahrnehmbar waren; Perkussion und rektale Untersuchung ergaben keinen pathologischen Befund. Die Diagnose lautete auf Krampfkolik.

Nach Verabreichung von 50 ccm Ol. Terebinthinae mit der Nasenschlundsonde ließen die Schmerzen nach Ablauf von $^1/_2$ Stunde nach und das Tier nahm Futter zu sich. Eine nötige Nachbehandlung des Tieres brachte völlige Heilung.

Die Harnuntersuchung ergab folgendes:

Physikalische Untersuchung:	Chemische Untersuchung:	Mikroskopische Untersuchung:
Farbe: honiggelb	Eiweiß: —	kohlensaurer Kalk
Reaktion: stark alkalisch	Gallenfarbstoff: —	oxalsaurer Kalk
spez. Gewicht: 1035	Blutfarbstoff: —	Hippursäurekristalle
Konsistenz: dickflüssig	Urobilin: —	
Durchsichtigkeit: trüb	Traubenzucker: —	
	Aceton: —	
	Indikan: stark +	

Die am nächsten Tag, also nach 12 Stunden, vorgenommene Untersuchung ergab folgendes:

Physikalische Untersuchung:	Chemische Untersuchung:	Mikroskopische Untersuchung:
Farbe: weingelb	Eiweiß: —	kohlensaurer Kalk
Reaktion: stark alkalisch	Gallenfarbstoff: —	oxalsaurer Kalk
spez. Gewicht: 1042	Blutfarbstoff: —	harnsaures Natron
Konsistenz: dickflüssig	Urobilin: —	Hippursäurekristalle
Durchsichtigkeit: trüb	Traubenzucker: —	
	Aceton: —	
	Indikan: stark +	

Hier wurde die Untersuchung eingestellt, da auch die zweite Untersuchung keinen pathologischen Befund brachte.

Fall 4.

12 jährige Stute, die nach Angabe des Besitzers seit gut einem Tag starke, sich immer steigernde Kolikerscheinungen zeigt und nur ab und zu kleine, ganz harte Kotballen, mit Schleim überzogen, absetzt. Die Futteraufnahme wird verweigert.

Ich traf das Tier auf der Seite liegend mit intermittierenden starken Schmerzensäußerungen (Schlagen mit Vorder- und Hinterbeinen) an. Das Tier konnte nur unter größten Schwierigkeiten zum Aufstehen gebracht werden und warf sich sofort wieder nach starkem Schlagen und Scharren mit den Vorderfüßen zu Boden. Die Lidbindehaut war etwas gerötet; die Temperatur betrug 38,8; Puls 90 Schläge in der Minute; die Auskultation des Herzens ergab den Befund eines Herzklappenfehlers; Atemfrequenz 30 Atemzüge in der Minute; Darmgeräusche waren nicht feststellbar; die rektale Untersuchung war durch vorgelagerte, stark aufgetriebene Darmschlingen außerordentlich erschwert; die untersuchende Hand traf auf keinen Kot, war aber mit Schleim überzogen. Nach einer Einspritzung von Neu-Cesol wurden unter großen Schmerzensäußerungen einige wenige, schleimige Kotballen abgesetzt. Es setzte starker Schweißausbruch ein, die Konjunktiva waren fast zyanotisch verfärbt, der Puls stieg auf 110 in der Minute; der Hinterleib war stark aufgetrieben, der Blick ängstlich, die Nüstern aufgetrieben und das Atmen ging nur stoßweise und schmerzhaft; diese Anzeichen zusammen mit der rektalen Untersuchung ergaben die Diagnose: Volvulus coli. Die Prognose war sehr ungünstig.

Nun wurde vom Mastdarm aus eine Punktion des stark aufgetriebenen Darmteiles vorgenommen und dem Tier durch Verbringen in einen größeren Raum Gelegenheit gegeben sich mit Unterstützung des Besitzers nach links wälzen zu können. Nach $^1/_2$ Stunde trat plötzliche Beruhigung ein, die Pulszahl ging auf 85 zurück, starke Flatulenz trat ein, das Pferd setzte reichlich Harn ab und der Schweißausbruch ging zurück; das Rektum war mit der Hand leicht passierbar und nach Ablauf einer weiteren halben Stunde zeigte der Patient Lust zur Futteraufnahme.

Die erste Harnuntersuchung, die gleich nach dem Eintreffen beim Patienten vorgenommen wurde, ergab folgendes:

Physikalische Untersuchung:	Chemische Untersuchung:	Mikroskopische Untersuchung:
Farbe: hellbraun	Eiweiß: +	kohlensaurer Kalk
Reaktion: stark alkalisch	Gallenfarbstoff: +	oxalsaurer Kalk
spez. Gewicht: 1036	Blutfarbstoff: —	Hippursäurekristalle
Konsistenz: dickflüssig	Traubenzucker: + (0,7%)	sehr viel Harnsäurekristalle
Durchsichtigkeit: trüb	Aceton: —	Nierenepithelien
	Urobilin: +	Gallenfarbstoffzylinder
	Indikan: sehr stark +	

Die nach Behebung des Volvulus vorgenommene Untersuchung ergab folgendes:

Physikalische Untersuchung:	Chemische Untersuchung:	Mikroskopische Untersuchung:
Farbe: dunkelbraun	Eiweiß: +	harnsaures Natron
Reaktion: alkalisch	Gallenfarbstoff: +	kohlensaurer Kalk
Ikterisch: +	Blutfarbstoff: —	oxalsaurer Kalk
spez. Gewicht: 1038	Urobilin: —	Harnsäurekristalle
Konsistenz: dickflüssig	Traubenzucker: + (0,9%)	Hippursäurekristalle
Durchsichtigkeit: trüb	Aceton: —	Gallenfarbstoffzylinder
	Indikan: +	

Die nach Ablauf von 10 Stunden vorgenommene Harnuntersuchung bei schon völliger Gesundung des Patienten ergab folgendes:

Physikalische Untersuchung:	Chemische Untersuchung:	Mikroskopische Untersuchung:
Farbe: bernsteinfarben	Eiweiß: +	kohlensaurer Kalk
Reaktion: alkalisch	Gallenfarbstoff: —	oxalsaurer Kalk
spez. Gewicht: 1036	Blutfarbstoff: —	Hippursäurekristalle
Konsistenz: dickflüssig	Urobilin: —	Harnsäurekristalle
Durchsichtigkeit: trüb	Traubenzucker: + (0,2%)	
	Aceton: —	
	Indikan: +	

Um die Veränderung des Prozentsatzes an Traubenzucker genau verfolgen zu können, wurde nach Ablauf von 4 Stunden erneut eine Harnuntersuchung vorgenommen, die aber keine Veränderung gegenüber der letzten Untersuchung brachte. 6 Stunden später konnte im Harn kein Traubenzucker mehr gefunden werden und da eine 12 Stunden darauffolgende nochmalige Untersuchung dasselbe Ergebnis brachte, wurde die Untersuchung eingestellt.

Physikalische Untersuchung:

Farbe: honiggelb
Reaktion: alkalisch
spez. Gewicht: 1035
Konsistenz: dickflüssig
Durchsichtigkeit: trüb

Chemische Untersuchung:

Eiweiß: +
Gallenfarbstoff: —
Blutfarbstoff: —
Urobilin: —
Traubenzucker: —
Aceton: —
Indikan: +

Mikroskopische Untersuchung:

kohlensaurer Kalk
Hippursäurekristalle

Fall 5.

Patient war ein 8jähriger Wallach. Der Besitzer gab den Vorbericht: das Tier sei, während er auf dem Felde war, aus dem Stall ausgebrochen, habe von dem an das Haus angrenzenden Kleeacker viel Klee zu sich genommen und sei jetzt nach Ablauf von ca. 2 Stunden stark aufgebläht und zeige Kolikerscheinungen.

Bis zu meiner Ankunft hatte sich der Zustand des Tieres wesentlich verschlechtert. Der Patient hatte heftige, in nur kurzen Zwischenräumen wiederkehrende Kolikanfälle, warf sich rücksichtslos zu Boden und wälzte sich auffallend; dann wieder nahm er eine kniende Stellung ein, wobei momentane Ruhe eintrat. Der Bauchumfang war hochgradig vermehrt und gespannt, die Bauchdecken waren tonnenförmig vorgewölbt, besonders in der Flankengegend. Am ganzen Körper des Tieres war überaus starker Schweißausbruch vorhanden. Die Lidbindehäute waren dunkelrot verfärbt, die Temperatur war normal; der Puls schwach und die Anzahl der Schläge auf 78 in der Minute erhöht; die Atmung wurde von Minute zu Minute mehr erschwert. Die Darmgeräusche waren häufiger und gut vernehmlich; die Perkussion ergab besonders in der Flankengegend einen lauten und tiefen Ton. Bei der rektalen Untersuchung war ein hochgradiger Darmmeteorismus feststellbar, alle erreichbaren Darmstücke, mit Ausnahme des Rektums, waren hochgradig erweitert. Die Darmwand fühlte sich elastisch an. Alle Symptome deuteten einwandfrei auf Windkolik hin.

Nach subcutaner Einspritzung von Lentin wurden kalte Umschläge gemacht und mit der Uteruspumpe 20 l kaltes Wasser in den Mastdarm gepumpt. Nach der Behandlung äußerte das Tier stärkere Schmerzen, doch wurde sehr bald Kot abgesetzt, und es gingen immerwährend reichlich Flatus ab. Es wurde dem Besitzer noch empfohlen, Bauchmassage durchzuführen und nach Ablauf von 4 Stunden trat völlige Heilung des Patienten ein.

Die Harnuntersuchung, die 10 Uhr abends vorgenommen wurde, ergab folgendes:

Physikalische Untersuchung:	Chemische Untersuchung:	Mikroskopische Untersuchung:
Farbe: hellrot	Eiweiß: —	oxalsaurer Kalk
Reaktion: sauer	Gallenfarbstoff: —	schwefelsaurer Kalk
spez. Gewicht: 1018	Blutfarbstoff: +	Hippursäurekristalle
Konsistenz: dünnflüssig	Urobilin: —	Hämoglobinzylinder
Durchsichtigkeit: klar	Traubenzucker: —	rote Blutkörperchen
	Aceton: —	
	Indikan: schwach +	

Nach Beendigung der Kolikanfälle wurde erneut Harn untersucht:

Physikalische Untersuchung:	Chemische Untersuchung:	Mikroskopische Untersuchung:
Farbe: blutrot	Eiweiß: —	schwefelsaurer Kalk
Reaktion: sauer	Gallenfarbstoff: —	oxalsaurer Kalk
spez. Gewicht: 1028	Blutfarbstoff: +	Hippursäurekristalle
Konsistenz: dünnflüssig	Urobilin: —	Hämoglobinzylinder
Durchsichtigkeit: trüb	Traubenzucker: —	Zylinder von roten Blutkörperchen
	Aceton: —	einzelne rote Blutkörperchen
	Indikan: +	

Die am nächsten Morgen vorgenommene Untersuchung ergab bereits keinen pathologischen Befund mehr.

Physikalische Untersuchung:	Chemische Untersuchung:	Mikroskopische Untersuchung:
Farbe: weingelb	Eiweiß: —	kohlensaurer Kalk
Reaktion: alkalisch	Gallenfarbstoff: —	oxalsaurer Kalk
spez. Gewicht: 1022	Blutfarbstoff: —	Hippursäurekristalle
Konsistenz: dickflüssig	Urobilin: —	
Durchsichtigkeit: trüb	Traubenzucker: —	
	Aceton: —	
	Indikan: +	

Abends 6 Uhr wurde der Harn nochmals untersucht, doch ebenfalls wieder ohne pathologischen Befund.

Fall 6.

Bei dem Patienten, einer 15 jährigen Stute, traten seit ungefähr einem Tag in größeren Zwischenräumen nur mäßige Kolikerscheinungen auf, sodaß sich der Besitzer bis jetzt nicht entschließen konnte, tierärztliche Hilfe in Anspruch zu nehmen. Erst ein stärker auftretender Kolikanfall, verbunden mit Harnverhaltung und verzögertem Kotabsatz bestimmte ihn den Tierarzt hinzuzuziehen.

Niederwerfen zu Boden und dort ruhiges Verhalten in der Rückenlage, dann wieder Aufspringen und Scharren mit den Vorderfüßen waren die äußeren Erscheinungen dieser Kolik. Die Anfälle dauerten etwa 10 Minuten und setzten dann wieder, wie es schon im Vorbericht erwähnt wurde, bis zu einer halben Stunde aus. Die Lidbindehäute waren blaß rosarot; Temperatur, Puls und Atmung normal; auch die Perkussion lieferte keinen Anhaltspunkt zur Diagnose, doch war die Peristaltik vollkommen unterdrückt. Die rektale Untersuchung ergab, daß die ganze linke Hälfte der Bauchhöhle durch die, mit ganz harten Kotmassen angefüllten, linken Grimmdarmlagen ausgefüllt war. Der Bericht des Besitzers, daß in den letzten Tagen ein Futterwechsel vorgenommen worden sei und der Befund äußerst schlechter Zähne führten zur Diagnose: Dickdarmanschoppungskolik.

Nach einer Einspritzung von 5 ccm Lentin und Verabreichung einer Aloepille wurden unter leichtem Druck 25 l lauwarmes Wasser in den Mastdarm eingegossen. Eine Massage des Grimmdarmes vom Rektum aus vervollständigte die Therapie. Sehr bald trat starke Flatulenz ein und nach Ablauf von 6 Stunden setzte das Tier reichlich Kot ab, sodaß eine baldige Heilung in Aussicht stand. Nach vereinzelten mäßigen Kolikerscheinungen nahm das Tier, 8 Stunden später, wieder Futter zu sich. Nach erneuter Untersuchung konnte der Patient, nach einer Krankheitsdauer von 40 Stunden (die Zeit vor dem Besuch eingerechnet), als geheilt angesprochen werden.

Die 2 Stunden nach Eintreffen beim Patienten vorgenommene Harnuntersuchung zeigte noch keinen pathologischen Befund.

Physikalische Untersuchung:	Chemische Untersuchung:	Mikroskopische Untersuchung:
Farbe: honiggelb	Eiweiß: —	harnsaures Natron
Reaktion: schwach alkalisch	Gallenfarbstoff: —	kohlensaurer Kalk
spez. Gewicht: 1028	Blutfarbstoff: —	oxalsaurer Kalk
Konsistenz: dickflüssig	Urobilin: —	Hippursäurekristalle
Durchsichtigkeit: trüb	Traubenzucker: —	
	Aceton: —	
	Indikan: stark +	

Die bereits 4 Stunden darauf vorgenommene 2. Harnuntersuchung zeigte ein anderes Ergebnis.

Physikalische Untersuchung:	Chemische Untersuchung:	Mikroskopische Untersuchung:
Farbe: bernsteingelb	Eiweiß: —	harnsaures Natron
Reaktion: alkalisch	Gallenfarbstoff: —	kohlensaurer Kalk
spez. Gewicht: 1032	Blutfarbstoff: —	oxalsaurer Kalk
Konsistenz: dickflüssig	Urobilin: —	
Durchsichtigkeit: trüb	Traubenzucker: —	
	Aceton: —	
	Indikan: sehr stark +	

8 Stunden später, also zu der Zeit, als das Tier wieder Futter aufnahm, brachte die Harnuntersuchung genau dasselbe Ergebnis wie die letzte Untersuchung; nach Ablauf weiterer 10 Stunden jedoch war die Konzentration des Indikans niedriger geworden.

Physikalische Untersuchung:	Chemische Untersuchung:	Mikroskopische Untersuchung:
Farbe: weingelb	Eiweiß: —	harnsaures Natron
Reaktion: alkalisch	Gallenfarbstoff: —	kohlensaurer Kalk
spez. Gewicht: 1027	Blutfarbstoff: —	oxalsaurer Kalk
Konsistenz: dickflüssig	Urobilin: —	Hippursäurekristalle
Durchsichtigkeit: trüb	Traubenzucker: —	
	Aceton: —	
	Indikan: +	

Fall 7.

Ein 14jähriger Wallach wurde abends in die Klinik eingeliefert mit dem Vorbericht, das Tier zeige seit ca. 1 Stunde mäßige Kolikerscheinungen. Scharren mit den Vorderfüßen, unruhiges Umherlaufen in der Box, plötzliches Niederwerfen und Wieder-Aufspringen wechselte mit völliger Ruhe ab. Lidbindehäute blaß, Temperatur 38,3; Atemfrequenz 38; Puls auf 48 erhöht, äußerst schwach und unregelmäßig. Die Herztöne waren nicht deutlich von einander abgesetzt; ein angefertigtes Kardiogramm zeigte starke Überleitungsstörungen. Die rektale Untersuchung ergab, daß die rechten Blinddarmlagen stark aufgetrieben und mit harten Kotmassen angeschoppt waren. Diagnose: Blinddarmverstopfungskolik.

Dem Tier wurden unter schwachem Druck 20 Liter Wasser in den Mastdarm eingegossen und dann wurde es ungefähr $^1/_2$ Stunde geführt. Nach Ablauf einer Stunde wurde Kot und Harn abgesetzt. Kolikerscheinungen traten nunmehr ganz selten und dann nur schwach auf.

Die Harnuntersuchung ergab folgendes:

Physikalische Untersuchung:	Chemische Untersuchung:	Mikroskopische Untersuchung:
Farbe: gelblichrot	Eiweiß: —	oxalsaurer Kalk
Reaktion: schwach sauer	Gallenfarbstoff: —	Hippursäurekristalle
spez. Gewicht: 1024	Blutfarbstoff: —	Harnsäurekristalle
Konsistenz: dickflüssig, stark fadenziehend	Urobilin: —	vereinzelte Epithelien
Durchsichtigkeit: klar	Traubenzucker: —	einige rote Blutkörperchen
	Aceton: —	
	Indikan: sehr stark +	

Am nächsten Morgen wurde das Tier nochmals eingehend untersucht. Der Allgemeineindruck war gut, das Tier nahm Futter zu sich und zeigte keinerlei Anzeichen einer Kolik mehr. Lidbindehäute blaß, Temperatur 37,5; Atemfrequenz 24; die Pulszahl war äußerst schwer feststellbar, da der Puls sehr schwach und immer noch unregelmäßig war; die durch Auskultation der Herzgegend vorgenommene Zählung schwankte zwischen 32 und 21 in der Minute, sodaß nach achtmaliger Untersuchung das Mittel von 28 angegeben

werden konnte. Perkussion und rektale Untersuchung ergaben keinen pathologischen Befund. Die Harnuntersuchung zeigte folgendes:

Physikalische Untersuchung:	Chemische Untersuchung:	Mikroskopische Untersuchung:
Farbe: honiggelb	Eiweiß: + (0,07%)	kohlensaurer Kalk
Reaktion: sauer	Gallenfarbstoff: —	oxalsaurer Kalk
spez. Gewicht: 1025	Blutfarbstoff: —	Hippursäurekristalle
Konsistenz: dickflüssig	Urobilin: —	Harnsäurekristalle
Durchsichtigkeit: trüb	Traubenzucker: —	
	Aceton: —	
	Indikan: +	

Am nächsten Tage wurde das Tier nochmals untersucht und konnte nun als völlig geheilt angesprochen werden, sodaß der Besitzer das Tier noch im Laufe des Tages abholte. Puls 32; Temperatur 38,1; Atemfrequenz 18. Die Harnuntersuchung ergab folgendes:

Physikalische Untersuchung:	Chemische Untersuchung:	Mikroskopische Untersuchung:
Farbe: honiggelb	Eiweiß: —	harnsaures Natron
Reaktion: alkalisch	Gallenfarbstoff: —	kohlensaurer Kalk
spez. Gewicht: 1028	Blutfarbstoff: —	oxalsaurer Kalk
Konsistenz: dickflüssig	Urobilin: —	Hippursäurekristalle
Durchsichtigkeit: trüb	Traubenzucker: —	
	Aceton: —	
	Indikan: +	

Fall 8.

Ein 11 jähriger Wallach zeigte seit 2 Stunden Kolikerscheinungen, er hatte seit einem Tag das Futter verweigert und unter Schmerzensäußerungen dünnbreiigen Kot abgesetzt.

Das Tier stampfte mit den Hinterbeinen, sah sich häufig nach dem Hinterleib um und machte Anstalten zum Seite-Liegen, sprang aber dann plötzlich wieder auf. Die Lidbindehäute waren etwas gerötet; Temperatur 37,9; Puls 57; Atmung normal; die Auskultation ergab, daß die Peristaltik stets 2—3 Minuten ruhte und dann auf die Dauer $^1/_2$—1 Minute krampfartig und äußerst stark einsetzte, wobei das Tier starke Kolikerscheinungen zeigte. Die rektale Untersuchung ergab aber kaum merkliche Auftreibung aller fühlbaren Darmpartien. Diagnose: Krampfkolik.

Der Besitzer wurde angewiesen dem Tier in Abständen von je 1 Stunde heiße Wickel zu machen, außerdem wurde dem Tier 30 ccm Ol. Terebinthinae per os verabreicht. Nach Ablauf von 3 Stunden trat völlige Beruhigung des Tieres und damit die Heilung ein.

Die gleich zu Beginn der Krankheitserscheinungen vorgenommene Harnuntersuchung ergab folgendes:

Physikalische Untersuchung:	Chemische Untersuchung:	Mikroskopische Untersuchung:
Farbe: weingelb	Eiweiß: —	oxalsaurer Kalk
Reaktion: alkalisch	Blutfarbstoff: —	kohlensaurer Kalk
spez. Gewicht: 1042	Gallenfarbstoff: —	Hippursäurekristalle
Konsistenz: dickflüssig	Urobilin: —	
Durchsichtigkeit: trüb	Traubenzucker: —	
	Aceton: —	
	Indikan: stark +	

6 Stunden nachher wurde nochmals eine Harnuntersuchung vorgenommen, doch ergab sich auch hier wieder kein pathologischer Befund.

Physikalische Untersuchung:	Chemische Untersuchung:	Mikroskopische Untersuchung:
Farbe: weingelb	Eiweiß: —	harnsaures Natron
Reaktion: alkalisch	Blutfarbstoff: —,	kohlensaurer Kalk
spez. Gewicht: 1040	Gallenfarbstoff: —	oxalsaurer Kalk
Konsistenz: dickflüssig	Urobilin: —	Hippursäurekristalle
Durchsichtigkeit: trüb	Traubenzucker: —	
	Aceton: —	
	Indikan: stark +	

Fall 9.

6 jährige Stute. Vorbericht: das Tier zeige seit etwa 1 Stunde mäßige Kolikerscheinungen, verweigere das Futter und setze unter Schmerzensäußerungen dünnbreiigen Kot ab.

Das Pferd lag am Boden und war stark aufgetrieben und zeigte in Abständen von etwa 5 Minuten krampfartige Kolikerscheinungen, schlug dabei mit den Füßen um sich, um dann wieder in einen vollkommenen Ruhezustand zurückzukehren. In der Flankengegend war starker Schweißausbruch zu beobachten; bei den Anfällen ließen sich sogar in größerer Entfernung starke Darmgeräusche wahrnehmen; die Lidbindehäute waren stark gerötet; Temperatur 37,9; Puls gut fühlbar, jedoch auf 52 in der Minute erhöht; Herztöne waren gut voneinander abgesetzt; die Atmung war erschwert; Perkussion der Lunge, des Verdauungsapparates, sowie die rektale Untersuchung ergab keinen pathologischen Befund. Diagnose: Krampfkolik.

Es wurden mit der Nasenschlundsonde 40 ccm Ol. Terebinthinae verabreicht und eine Einspritzung mit Cardiazol vorgenommen, außerdem wurde dem Besitzer empfohlen eine Massage der Magen- und Darmgegend vorzunehmen. Das Tier beruhigte sich sehr bald und nahm nach etwa 2 Stunden Futter zu sich. Die Harnuntersuchung ergab folgendes:

Physikalische Untersuchung:	Chemische Untersuchung:	Mikroskopische Untersuchung:
Farbe: bernsteingelb	Eiweiß: —	kohlensaurer Kalk
Reaktion: alkalisch	Gallenfarbstoff: —	oxalsaurer Kalk
spez. Gewicht: 1048	Blutfarbstoff: —	Hippursäurekristalle
Konsistenz: zähflüssig	Urobilin: —	
Durchsichtigkeit: trüb	Traubenzucker: —	
	Aceton: —	
	Indikan: stark +	

Die 2. Harnuntersuchung, 8 Stunden später, ergab folgendes:

Physikalische Untersuchung:	Chemische Untersuchung:	Mikroskopische Untersuchung:
Farbe: bernsteingelb	Eiweiß: —	kohlensaurer Kalk
Reaktion: alkalisch	Gallenfarbstoff: —	oxalsaurer Kalk
spez. Gewicht: 1046	Blutfarbstoff: —	Hippursäurekristalle
Konsistenz: dickflüssig	Urobilin: —	
Durchsichtigkeit: trüb	Traubenzucker: —	
	Aceton: —	
	Indikan: stark +	

Obwohl das Tier vollkommen geheilt erschien, wurde am nächsten Tag nochmals eine Harnuntersuchung vorgenommen, die ebenfalls keinen pathologischen Befund erbrachte.

Physikalische Untersuchung:	Chemische Untersuchung:	Mikroskopische Untersuchung:
Farbe: honiggelb	Eiweiß: —	kohlensaurer Kalk
Reaktion: alkalisch	Gallenfarbstoff: —	oxalsaurer Kalk
spez. Gewicht: 1047	Blutfarbstoff: —	Hippursäurekristalle
Konsistenz: zähflüssig	Urobilin: —	
Durchsichtigkeit: trüb	Traubenzucker: —	
	Aceton: —	
	Indikan: +	

Fall 10.

Oberländer Stute, etwa 13 Jahre alt. Der Vorbericht fehlte gänzlich, da aus dem Besitzer, der schwachsinnig war, kaum ein Wort herauszubringen war. Der Nachbar konnte nur angeben, daß das Tier seit seiner Anwesenheit äußerst starke Kolikerscheinungen gezeigt habe, die ihn zu sofortiger Herbeirufung eines Tierarztes veranlaßt hätten. Doch konnte von einem anderen Nachbarn in Erfahrung gebracht werden, daß das Tier schon am Tag zuvor Schmerzen zeigte.

Das Tier war völlig mit Schweiß bedeckt, lag am Boden, schlug mit Vorder- und Hinterbeinen, sprang plötzlich wieder auf um sich sofort wieder niederzuwerfen. Am Augenbogen und an der Nase waren blutige Stellen zu finden, die vom Schlagen mit den Vorderfüßen herzurühren schienen; der Ausdruck des Tieres verriet starke Angst und die Untersuchung konnte nur unter größten Schwierigkeiten vorgenommen werden, einzelne Zahlenangaben mögen daher ungenau sein. Die Lidbindehäute bei der 1. Untersuchung waren schwach gerötet, jedoch nach Ablauf von etwa 1 Stunde dunkelrot verwaschen; Temperatur 38,2; der Puls äußerst schwach, unregelmäßig, seine Frequenz schwankte zwischen 90 und 105; das Tier atmete etwa 32 mal in der Minute stoßweise, wobei es die Nüstern stark aufblähte; die Darmtätigkeit war vollkommen unterdrückt. Bei rektaler Untersuchung konnten in den vorgelagerten Darmschlingen steinharte Kotmassen festgestellt werden.

Da eine Einspritzung von Lentin und der Einguß von 30 l Wasser mit der Druckpumpe in den Mastdarm gänzlich erfolglos blieb, Massage und Kathetrisierung des Harnes keine Erleichterung brachten und sich der Zustand des Tieres und damit die Prognose immer ungünstiger gestaltete, wurde die anfängliche Diagnosestellung: Anschoppungskolik fallen gelassen und: Volvulus der Dünndarmschlingen diagnostiziert.

Das Tier wurde nun in eine primitiv in der Schnelligkeit zusammengestellte Box verbracht und ihm dort Gelegenheit zum Wälzen gegeben, um auf diese Weise die Darmdrehung beheben zu können. Doch auch dies war erfolglos. Der Puls stieg auf 120; war kaum mehr fühlbar; die Konjunktiva waren zyanotisch verfärbt und alles deutete, besonders aber das Gebahren des Tieres selbst auf einen baldigen Tod hin, sodaß dem Besitzer der Rat zur Schlachtung erteilt wurde; jedoch der Besitzer wehrte sich unter Drohungen dagegen; so wurde dem Tier Morphium zur Beruhigung

eingespritzt; nach Ablauf von 20 Minuten starb dann das Tier. Die Sektion bestätigte die Diagnose, es zeigte sich eine doppelte Drehung im Bereich des Ileums, das an dieser Stelle dunkelblau verfärbt war.

Die Untersuchung des kathetrisierten Harnes ergab folgendes:

Physikalische Untersuchung:	Chemische Untersuchung:	Mikroskopische Untersuchung:
Farbe: dunkelrot	Eiweiß: —	kohlensaurer Kalk
Reaktion: stark alkalisch	Gallenfarbstoff: +	oxalsaurer Kalk
spez. Gewicht: 1052	Blutfarbstoff: +	Hippursäurekristalle
Konsistenz: dickflüssig	Urobilin: —	Harnsäurekristalle
Durchsichtigkeit: trüb	Traubenzucker: + (1,2%)	rote Blutkörperchenzylinder
	Aceton: —	Hämoglobinzylinder
	Indikan: +	Gallenfarbstoffzylinder

Der bei der Sektion noch aus der Blase entnommene Harn wurde nochmals untersucht, war jedoch so wenig, daß er zum Zentrifugieren für die mikroskopische Untersuchung nicht ausreichte.

Physikalische Untersuchung:	Chemische Untersuchung:
Farbe: schwarzrot	Eiweiß: —
Reaktion: alkalisch	Gallenfarbstoff: —
Konsistenz: dickflüssig	Blutfarbstoff: +
spez. Gewicht:	Urobilin: —
Durchsichtigkeit: klar	Traubenzucker: + (1,4%)
	Aceton: —
	Indikan: stark +

Fall 11.

12 jähriger Wallach. Der Vorbericht besagte, daß das Tier seit fast 4 Stunden mäßige Kolikerscheinungen zeige, die sich alle $^1/_4$ Stunde wiederholten, verbunden mit Harnverhartung.

Das Tier lag auf der Seite und suchte, wenn es aufgetrieben wurde, sofort wieder in seine alte Lage zurückzukehren. Lidbindehäute blaß rosarot; Temperatur 37,6; Atmung normal; der Puls etwas erhöht, jedoch gut fühlbar; die Herztöne waren gut voneinander abgesetzt; auch die Perkussion ergab keinen pathologischen Befund; die Peristaltik war unterdrückt; bei der rektalen Untersuchung fanden wir die erreichbaren Darmschlingen mit harten Kotmassen angefüllt. Diagnose: Anschoppungskolik.

Es wurden 10 l kaltes Wasser in den Mastdarm eingegossen und 5 ccm Neu-Cesol eingespritzt. Schon nach ganz kurzer Zeit trat starke Flatulenz und Kotabsatz ein, auch wurde Harn abgeführt. Schon nach $^1/_2$ Stunde stand das Tier auf, nahm Futter zu sich und konnte beim nächsten Besuch, 6 Stunden später, als geheilt angesprochen werden.

Die 1. Harnuntersuchung zeigte folgendes Bild:

Physikalische Untersuchung:	Chemische Untersuchung:	Mikroskopische Untersuchung:
Farbe: weingelb	Eiweiß: —	kohlensaurer Kalk
Reaktion: alkalisch	Gallenfarbstoff: —	oxalsaurer Kalk
spez. Gewicht: 1026	Blutfarbstoff: —	harnsaures Natron
Konsistenz: dickflüssig	Urobilin: —	Hippursäurekristalle
Durchsichtigkeit: trüb	Traubenzucker: —	
	Aceton: —	
	Indikan: sehr stark positiv	

Die beim 2. Besuch vorgenommene Harnuntersuchung brachte ebenfalls keinen pathologischen Befund, sodaß die Untersuchungen abgebrochen wurden.

Physikalische Untersuchung:	Chemische Untersuchung:	Mikroskopische Untersuchung:
Farbe: weingelb	Eiweiß: —	kohlensaurer Kalk
Reaktion: alkalisch	Gallenfarbstoff: —	oxalsaurer Kalk
spez. Gewicht: 1026	Blutfarbstoff: —	harnsaures Natron
Konsistenz: dickflüssig	Urobilin: —	Hippursäurekristalle
Durchsichtigkeit: trüb	Traubenzucker: —	
	Aceton: —	
	Indikan: stark +	

Fall 12.

Eine 9jährige Stute wird mit folgendem Vorbericht eingeliefert: das Tier zeige seit ca. 12 Stunden mäßige Kolikerscheinungen, verweigere das Futter und leide unter Harnverhaltung, ebenso an verzögertem Kotabsatz. Eine Behandlung mit Colfin hätte nicht den gewünschten Erfolg gebracht. Da das Tier erst vor 2 Tagen auf einem Markt gekauft wurde, konnte kein ausreichender Vorbericht eingezogen werden.

Das Tier war äußerst unruhig, scharrte mit den Vorderfüßen und machte ständig Anstalten zum Niederlegen; der Hinterleib war stark aufgebläht und in der Flankengegend zeigte sich mäßiger Schweißausbruch. Die Lidbindehäute waren gerötet; Temperatur 37,6; Puls auf 90 in der Minute erhöht, doch ist der Puls kräftig und gut fühlbar; die Herztöne waren gut voneinander abgesetzt; Atemfrequenz 42; die Peristaltik war vollkommen unterdrückt. Bei rektaler Untersuchung ließ sich eine äußerst starke Spannung des Rektums feststellen, doch ließen sich stark aufgetriebene und mit harten Kotmassen angefüllte Darmteile durchpalpieren. Diagnose: spastische Obstipation des Colons und der Beckenflexur.

Dem Patienten wurde Eucodal (0,75% wirksame Substanz) verabreicht und in gebrochenen Gaben Lentin eingespritzt und zwar 2 mal 2 ccm in $^1/_2$ stündigem Abstand. Außerdem wurde der Harn kathetrisiert. Nach Ablauf einer Stunde trat starke Flatulenz ein, das Tier wurde ruhiger und machte Anstalten zur Futteraufnahme. Nun wurde der Patient 20 Minuten geführt. Gegen Morgen, also nach ungefähr 6 Stunden erfolgte Kotabsatz und Harnabsatz; das Tier nahm wieder Futter zu sich und konnte am nächsten Tag dem Besitzer als geheilt übergeben werden.

Die Untersuchung des kathetrisierten Harnes ergab folgendes:

Physikalische Untersuchung:	Chemische Untersuchung:	Mikroskopische Untersuchung:
arbe: schwarzbraun	Eiweiß: + (0,3%)	kohlensaurer Kalk
eaktion: neutral	Gallenfarbstoff: +	oxalsaurer Kalk
ez. Gewicht: 1042	Blutfarbstoff: —	Hippursäurekristalle
onsistenz: zähflüssig	Urobilin: —	Gallenfarbstoffzylinder
urchsichtigkeit: trüb	Traubenzucker: + (0,1%), die Trommer'sche Probe ver-	

lief negativ, jedoch ergab die Untersuchung des Harnes mit dem Glycurator deutlich die Anwesenheit von 0,1%
Aceton: —
Indikan: stark ++

2. Harnuntersuchung (7 Stunden später):

Physikalische Untersuchung:	Chemische Untersuchung:	Mikroskopisch Untersuchung
Farbe: weingelb	Eiweiß: + (0,2%)	kohlensaurer Kalk
Reaktion: schwach alkalisch	Gallenfarbstoff:	oxalsaurer Kalk
spez. Gewicht: 1031	Blutfarbstoff: —	Hippursäurekristalle
Konsistenz: zähflüssig	Urobilin: —	
Durchsichtigkeit: trüb	Traubenzucker: —	
	Aceton: —	
	Indikan: ++	

Nach Ablauf weiterer 12 Stunden wurde eine erneute Untersuchung vorgenommen.

Physikalische Untersuchung:	Chemische Untersuchung:	Mikroskopisch Untersuchung
Farbe: weingelb	Eiweiß: —	kohlensaurer Kalk
Reaktion: alkalisch	Gallenfarbstoff: —	oxalsaurer Kalk
spez. Gewicht: 1030	Blutfarbstoff: —	Hippursäurekristalle
Konsistenz: dickflüssig	Urobilin: —	
Durchsichtigkeit: trüb	Traubenzucker: —	
	Aceton: —	
	Indikan: +	

Vor Abgang des Tieres wurde nochmals der Harn des Tieres untersucht.

Physikalische Untersuchung:	Chemische Untersuchung:	Mikroskopisch Untersuchung
Farbe: bernsteingelb	Eiweiß: —	kohlensaurer Kalk
Reaktion: alkalisch	Gallenfarbstoff: —	oxalsaurer Kalk
spez. Gewicht: 1032	Blutfarbstoff: —	Hippursäurekristalle
Konsistenz: dickflüssig	Urobilin: —	
Durchsichtigkeit: trüb	Traubenzucker: —	
	Aceton: —	
	Indikan: +	

Fall 13.

15 jähriger Wallach. Der Besitzer gab an, das Tier am heutigen Tage in diesem Jahr zum erstenmal auf die Weide geführt zu haben; kurz nach dem Wiederverbringen in den Stall habe das Pferd Kolikerscheinungen gezeigt, die immer heftiger würden. Außerdem sei das Tier stark aufgebläht, verweigere die Futteraufnahme und setze unter Schmerzensäußerungen häufig Kot ab.

Bei der Untersuchung fand ich das Tier am Rücken liegend vor, wobei es mit den Hinterfüßen stark um sich schlug. Plötzlich sprang es auf um sich sofort darauf wieder rücksichtslos niederzuwerfen. Diese Kolikerscheinungen dauerten etwa 5 Minuten und wechselten mit kurzen Ruhepausen ab, in denen das Tier apathisch mit gekrümmtem Rücken und gestrecktem Hals dastand. Im Verlauf der Krankheit wurden die Ruhepausen immer seltener, dafür die Schmerzensäußerungen immer heftiger und länger andauernd. Der Bauchumfang nahm ständig zu; besonders in der Flankengegend war das Tier stark aufgebläht, hier war auch der Perkussionsschall tief und hatte metallischen Klang. Die Darmgeräusche waren anfänglich sogar aus weiterer Entfernung gut hörbar, nahmen aber im Lauf der Krankheit deutlich ab. Lidbindehäute zyanotisch verfärbt; Temperatur 38,1; Puls schwach, die Pulszahl nahm dauernd zu (1. Untersuchung 65; 2. Untersuchung 74; 3. Untersuchung 81); Atmung erschwert und ihre Frequenz auf 42 erhöht. Bei rektaler Untersuchung fanden wir den Mastdarm stark gespannt und elastisch; alle erreichbaren Darmabschnitte hochgradig erweitert. Die Beckenflexur des aufgeblähten Grimmdarms war tief in das Becken verdrängt. Harn und Kot wurden nicht mehr abgesetzt. Diagnose: Windkolik.

Durch kalte Wickel und Einguß von kaltem Wasser unter starkem Druck wurde versucht die Darmkontraktionen anzuregen. Außerdem wurden 5 ccm Arecolin eingespritzt. Eine dem Besitzer empfohlene Bauchmassage sollte die Heilung beschleunigen, doch verschlechterte sich der Zustand des Tieres sichtlich von Minute zu Minute, sodaß nur eine sehr vorsichtige Prognose gestellt werden konnte. Nun wurde mittels der Nasenschlundsonde versucht Gase zum Abgang zu bringen, aber auch dies blieb erfolglos. Da das Tier an starker Atemnot litt, außerdem die Pulszahl auf 90 stieg und die Prognose sich ohnehin fast aussichtslos gestaltete, wurde zu einer Punktion des Grimmdarmes geschritten. Nach einer 8stündigen Krankheitsdauer trat plötzlich völlige Beruhigung ein, doch hatte

sich der Allgemeinzustand wesentlich verschlechtert. Der Blick des Tieres war starr und teilnahmslos, starkes Zittern und erhöhter Schweißausbruch traten auf; die Pulszahl war auf über 120 gestiegen, der Puls war schwach und nach kurzer Zeit nicht mehr fühlbar. Die Temperatur sank auf 36,2; alle diese Erscheinungen konnten nur auf eine Ruptur des Magens oder Darmes hinweisen, was auch die Sektion des schon nach Ablauf von 10 Minuten gestorbenen Tieres bestätigte und zwar fanden wir eine Ruptur des Blinddarmes.

Die Harnuntersuchung des während der Krankheit kathetrisierten Harnes ergab folgendes:

Physikalische Untersuchung:	Chemische Untersuchung:	Mikroskopische Untersuchung:
Farbe: dunkelrot	Eiweiß: —	oxalsaurer Kalk
Reaktion: alkalisch	Gallenfarbstoff: —	kohlensaurer Kalk
spez. Gewicht: 1028	Blutfarbstoff: +	harnsaures Natron
Konsistenz: dünnflüssig	Urobilin: —	Hippursäurekristalle
Durchsichtigkeit: klar	Traubenzucker: —	rote Blutkörperchen
	Aceton: —	Hämoglobinzylinder
	Indikan: +	

Die 2. Harnuntersuchung des bei der Sektion entnommenen Harnes ergab folgendes:

Physikalische Untersuchung:	Chemische Untersuchung:	Mikroskopische Untersuchung
Farbe: dunkelbraun	Eiweiß: +	oxalsaurer Kalk
Reaktion: sauer	Gallenfarbstoff: —	Hippursäurekristalle
Konsistenz: dünnflüssig	Blutfarbstoff: +	Harnsäurekristalle
spez. Gewicht: 1028	Urobilin: +	rote Blutkörperchen
Durchsichtigkeit: klar	Traubenzucker: —	Blutfarbstoffzylinder
rohfleischähnlicher Geruch: +	Aceton: —	
	Indikan: schwach +	

Fall 14.

Eine 3 jährige Stute war vom Besitzer zu Arbeiten in einer Kiesgrube für 2 Tage ausgeliehen worden. Das Tier mußte in dieser Zeit sehr viel arbeiten und bekam auch unregelmäßiges und ungewohntes Futter (Kleie, Mais etc.). Am 3. Tag nun hatte das Tier starke Ermüdungserscheinungen gezeigt, war während des Fahrens häufig stehen geblieben, sodaß es dem Besitzer wieder zurückgebracht wurde. Schon auf dem Wege dahin hatten sich leichte Kolikerscheinungen eingestellt, die den Besitzer veranlaßten tierärztliche Hilfe in Anspruch zu nehmen. Bis zur ersten Untersuchung nahmen die Kolikschmerzen zu und wurden ununterbrochen stärker. Das Tier warf sich schließlich rücksichtslos zu Boden, wälzte sich und versuchte immer wieder eine hundesitzige Stellung einzunehmen. Die Anfälle waren von langer Dauer und nur von kurzen Ruhepausen unterbrochen.

Das Haarkleid war struppig und fast am ganzen Körper war Schweißausbruch feststellbar. Die Lidbindehäute waren zyanotisch verfärbt, die anfängliche Temperatur von 37,8 stieg im Verlauf der Krankheit auf 38,6; Puls war auf 62 in der Minute erhöht, schwach und unregelmäßig; Atmung erschwert und auf 41 erhöht, die Atmungsluft roch stark säuerlich, sodaß nach 1 Stunde der ganze Stall von dieser Luft erfüllt war. Die Darmtätigkeit war gänzlich unterdrückt; bei der Auskultation des Magens waren jedoch starke Geräusche wahrnehmbar. Perkussion und rektale Untersuchung waren ohne Besonderheiten, ebenso die Untersuchung des Gebisses.

Vorbericht und Untersuchung führten zu der Diagnose: akute Magenerweiterung.

Mittels der Nasenschlundsonde wurde nun versucht Gase und eventuell auch Futterteile zum Abgang zu bringen, was auch nach mehreren Unterbrechungen (hervorgerufen durch die starke Unruhe des Patienten) gelang. Es entleerten sich säuerlich riechende Gase und eine braune, mit Futterteilen gemischte Flüssigkeit. Nach anfänglicher Steigerung der Kolikerscheinungen trat bald Beruhigung ein und beim 2. Besuch — einen Tag später — konnte das Tier als geheilt angesprochen werden.

Die Harnuntersuchung bei Beginn der Krankheit ergab folgendes:

Physikalische Untersuchung:	Chemische Untersuchung:	Mikroskopische Untersuchung:
Farbe: bernsteingelb	Eiweiß: —	kohlensaurer Kalk
Reaktion: alkalisch	Gallenfarbstoff: —	oxalsaurer Kalk
spez. Gewicht: 1019	Blutfarbstoff: —	Hippursäurekristalle
Konsistenz: dickflüssig	Urobilin: —	
Durchsichtigkeit: trüb	Traubenzucker: —	
	Aceton: —	
	Indikan: sehr stark +	

Die 2. Untersuchung, 10 Stunden später, ergab folgendes:

Physikalische Untersuchung:	Chemische Untersuchung:	Mikroskopische Untersuchung:
Farbe: bernsteingelb	Eiweiß: —	kohlensaurer Kalk
Reaktion: alkalisch	Gallenfarbstoff: —	oxalsaurer Kalk
spez. Gewicht: 1021	Blutfarbstoff: —	Hippursäurekristalle
Konsistenz: dickflüssig	Urobilin: —	Harnsäurekristalle
Durchsichtigkeit: trüb	Traubenzucker: —	
	Aceton: —	
	Indikan: stark +	

Da die Harnuntersuchung am nächsten Tag ohne Besonderheiten war und außerdem das Tier als geheilt angesprochen werden konnte, wurden die Harnuntersuchungen eingestellt.

Physikalische Untersuchung:	Chemische Untersuchung:	Mikroskopische Untersuchung:
Farbe: bernsteingelb	Eiweiß: —	kohlensaurer Kalk
Reaktion: alkalisch	Gallenfarbstoff: —	oxalsaurer Kalk
spez. Gewicht: 1020	Blutfarbstoff: —	Hippursäurekristalle
Konsistenz: dickflüssig	Urobilin: —	
Durchsichtigkeit: trüb	Traubenzucker: —	
	Aceton: —	
	Indikan: stark +	

Fall 15.

11 jähriger Wallach. Der Vorbericht besagte, das Tier hätte seit 2 Tagen kurzdauernde, leichte Kolikerscheinungen gezeigt, die aber immer wieder auf Stunden verschwunden seien und das Tier hätte dann einen vollkommen gesunden Eindruck gemacht; erst seit kurzer Zeit habe es das Futter verweigert und litte unter Kot- und Harnverhaltung; dies hätte den Besitzer zur Inanspruchnahme tierärztlicher Hilfe veranlaßt.

Das Tier lag am Boden, sah sich häufig nach dem Bauch um, zeigte aber sonst keine Kolikerscheinungen. Die Lidbindehäute waren etwas gerötet, Temperatur erhöht (38,4); Atem- und Pulsfrequenz normal, jedoch war der Puls sehr schlecht fühlbar. Darmgeräusche waren fast völlig unterdrückt, der Perkussionsschall schien über den Grimmdarmlagen etwas gedämpft, doch lieferte die Perkussion sonst keine Anhaltspunkte für die Diagnose. Bei der rektalen Untersuchung waren ganz stark erweiterte und feste Darmabschnitte zu finden, besonders die linken Grimmdarmlagen waren stark aufgetrieben und nahmen fast die ganze linke Bauchhöhle ein.

Diagnose: Grimmdarmanschoppungskolik.

Dem Tier wurden unter leichtem Druck 25 l lauwarmes Wasser in den Mastdarm eingegossen; außerdem 10 ccm Neu-Cesol eingespritzt. Nach Ablauf von 2 Stunden verschwanden die Kolikerscheinungen, das Tier setzte Kot und Harn ab und nahm Futter zu sich.

Die Harnuntersuchung ergab folgendes:

Physikalische Untersuchung:	Chemische Untersuchung:	Mikroskopische Untersuchung:
Farbe: honiggelb	Eiweiß: + (1,2%)	kohlensaurer Kalk
Reaktion: alkalisch	Gallenfarbstoff: —	oxalsaurer Kalk
Spez. Gewicht: 1029	Blutfarbstoff: —	Hippursäurekristalle
Konsistenz: dickflüssig	Urobilin: —	
Durchsichtigkeit: trüb	Traubenzucker: —	
	Aceton: —	
	Indikan: sehr stark +	

2. Untersuchung, 12 Stunden später:

Physikalische Untersuchung:	Chemische Untersuchung:	Mikroskopische Untersuchung:
Farbe: honiggelb	Eiweiß: + (0,4%)	kohlensaurer Kalk
Reaktion: alkalisch	Gallenfarbstoff: —	oxalsaurer Kalk
spez. Gewicht: 1032	Blutfarbstoff: —	Hippursäurekristalle
Konsistenz: dickflüssig	Urobilin: —	
Durchsichtigkeit: trüb	Traubenzucker: —	
	Aceton: —	
	Indikan: +	

Am nächsten Tag zeigte das Tier wieder genau dieselben Erscheinungen wie bei Beginn der Krankheit, nur waren die Kolikerscheinungen stärker. Die Lidbindehäute waren stark gerötet; Temperatur 38,0; Atmung normal; die Perkussion und rektale Untersuchung lieferten denselben Befund wie oben. Ein erneuter Einguß von 25 l lauwarmem Wasser in den Mastdarm und eine Lentin-Einspritzung brachte nach kurzer Zeit völlige Heilung. Die gleich zu Beginn der erneut auftretenden Kolikerscheinungen angestellte Harnuntersuchung ergab:

Physikalische Untersuchung:	Chemische Untersuchung:	Mikroskopische Untersuchung:
Farbe: weingelb	Eiweiß: —	kohlensaurer Kalk
Reaktion: alkalisch	Gallenfarbstoff: —	oxalsaurer Kalk
spez. Gewicht: 1030	Blutfarbstoff: —	Hippursäurekristalle
Konsistenz: dickflüssig	Urobilin: —	
Durchsichtigkeit: trüb	Traubenzucker: —	
	Aceton: —	
	Indikan: stark +	

Nach 12 Stunden ergab die Harnuntersuchung folgendes Bild:

Physikalische Untersuchung:	Chemische Untersuchung:	Mikroskopische Untersuchung:
Farbe: gelbrot	Eiweiß: —	kohlensaurer Kalk
Reaktion: alkalisch	Gallenfarbstoff: —	oxalsaurer Kalk
spez. Gewicht: 1029	Blutfarbstoff: —	Hippursäurekristalle
Konsistenz: dickflüssig	Urobilin: —	
Durchsichtigkeit: trüb	Traubenzucker: —	
	Aceton: —	
	Indikan: stark +	

Fall 16.

Patient war ein 10jähriger Wallach. Der Vorbericht fehlte gänzlich. Das Tier zeigte außer häufigem Umsehen und Kot- und Harnverhaltung keinerlei Kolikerscheinungen. Lidbindehäute waren etwas gerötet; Temperatur 38,2; Atmung 26; Puls auf 56 erhöht, jedoch gut fühlbar; die Herztöne gut voneinander abgesetzt; Perkussion und Auskultation ergaben keinen pathologischen Befund; die rektale Untersuchung ergab eine starke Anschoppung sämtlicher erreichbarer Darmschlingen mit harten Kotmassen.

Diagnose: Anschoppungskolik.

Dem Tier wurde in gebrochenen Gaben Lentin eingespritzt und zwar in Abständen von $^1/_2$ Stunde je 2 ccm; mit der Nasenschlundsonde wurde ihm 1 Liter Paraffinöl eingegossen; außerdem wurde Harn kathetrisiert. Nach Ablauf von 3 Stunden schon setzte das Tier Kot ab und nahm Futter zu sich.

Die Harnuntersuchung ergab:

Physikalische Untersuchung:	Chemische Untersuchung:	Mikroskopische Untersuchung:
Farbe: weingelb	Eiweiß: —	kohlensaurer Kalk
Reaktion: alkalisch	Gallenfarbstoff: —	oxalsaurer Kalk
spez. Gewicht: 1019	Blutfarbstoff: —	Hippursäurekristalle
Konsistenz: dickflüssig	Urobilin: —	
Durchsichtigkeit: trüb	Traubenzucker: —	
	Aceton: —	
	Indikan: stark +	

Nach Ablauf weiterer 10 Stunden konnte das Tier als völlig geheilt angesprochen werden und wurde dem Besitzer wieder übergeben.

Die 2. Harnuntersuchung, kurz vor Abgang des Tieres, ergab:

Physikalische Untersuchung:	Chemische Untersuchung:	Mikroskopische Untersuchung:
Farbe: weingelb	Eiweiß: —	kohlensaurer Kalk
Reaktion: alkalisch	Gallenfarbstoff: —	oxalsaurer Kalk
spez. Gewicht: 1020	Blutfarbstoff: —	Hippursäurekristalle
Konsistenz: dickflüssig	Urobilin: —	
Durchsichtigkeit: trüb	Traubenzucker: —	
	Aceton: —	
	Indikan: stark +	

Fall 17.

Nach Angabe des Besitzers zeigte der Patient — ein $1^1/_2$ jähriger Hengst — seit etwa 2 Tagen sich in größeren Zwischenräumen wiederholende, mäßige Kolikerscheinungen. Seit etwa 12 Stunden sei auch kein Kotabsatz mehr beobachtet worden. Die Heilversuche eines herbeigerufenen Pfuschers seien erfolglos gewesen; der Zustand des Tieres hätte sich zusehends verschlechtert, sodaß er sich entschlossen habe tierärztliche Hilfe in Anspruch zu nehmen.

Bei der vorgenommenen Untersuchung zeigte das Tier starke Kolikerscheinungen; es warf sich zu Boden, sprang plötzlich wieder auf, scharrte mit den Vorderfüßen und schlug heftig um sich. Die Lidbindehäute waren etwas gerötet; Temperatur 38,2; Puls normal; die Atmung war erschwert und auf 28 erhöht; Darmgeräusche waren kaum wahrnehmbar; bei rektaler Untersuchung waren gleich beim Eingehen stark aufgetriebene und mit harten Kotmassen angefüllte Darmteile zu finden, die eine Untersuchung der übrigen Darmverhältnisse fast unmöglich machten.

Diagnose: Dickdarmanschoppung.

Dem Tier wurden 10 ccm Lentin eingespritzt und unter ständigem Druck 20 l kaltes Wasser eingegossen. Außerdem wurde dem Besitzer empfohlen eine Massage der Bauchdecke vorzunehmen. Vom Rektum aus wurde ein leichter Druck auf die Blase ausgeübt, der zu Harnabsatz führte; außerdem wurde das Tier $^1/_2$ Stunde geführt. Schon nach kurzer Zeit trat starke Flatulenz ein und nach 2 Stunden setzte das Tier reichlich Kot ab. Beim nächsten Besuch, 10 Stunden später, konnte das Tier als völlig geheilt angesprochen werden.

Die erstmalige Harnuntersuchung ergab folgendes:

Physikalische Untersuchung:	Chemische Untersuchung:	Mikroskopische Untersuchung:
Farbe: weingelb	Eiweiß: —	kohlensaurer Kalk
Reaktion: alkalisch	Gallenfarbstoff: —	oxalsaurer Kalk
spez. Gewicht: 1032	Blutfarbstoff: —	harnsaures Natron
Konsistenz: dickflüssig	Urobilin: —	Hippursäurekristalle
Durchsichtigkeit: trüb	Traubenzucker: —	
	Aceton: —	
	Indikan: stark +	

Die 2. Untersuchung, 3 Stunden später, ergab folgendes:

Physikalische Untersuchung:	Chemische Untersuchung:	Mikroskopische Untersuchung:
Farbe: weingelb	Eiweiß: —	kohlensaurer Kalk
Reaktion: alkalisch	Gallenfarbstoff: —	oxalsaurer Kalk
spez. Gewicht: 1030	Blutfarbstoff: —	harnsaures Natron
Konsistenz: dickflüssig	Urobilin: —	Hippursäurekristalle
Durchsichtigkeit: trüb	Traubenzucker: —	Harnsäurekristalle
	Aceton: —	
	Indikan: stark +	

Die am nächsten Tage vorgenommene Untersuchung brachte keinen pathologischen Befund, und da das Tier außerdem einen vollkommen gesunden Eindruck machte, wurden die Harnuntersuchungen eingestellt.

Physikalische Untersuchung:	Chemische Untersuchung:	Mikroskopische Untersuchung:
Farbe: honiggelb	Eiweiß: —	kohlensaurer Kalk
Reaktion: alkalisch	Gallenfarbstoff: —	harnsaures Natron
spez. Gewicht: 1022	Blutfarbstoff: —	Hippursäurekristalle
Konsistenz: dickflüssig	Urobilin: —	
Durchsichtigkeit: trüb	Traubenzucker: —	
	Aceton: —	
	Indikan: +	

Fall 18.

8 jährige Stute. Der Vorbericht besagt, das Tier zeige seit etwa 2 Stunden starke Kolikerscheinungen und leide an Harn- und Kotverhaltung. Auf Befragen erzählt der Besitzer, daß er morgens beim Kiesfahren war und vom Regen überrascht wurde, daß also das Tier mehrere Stunden völlig durchnäßt arbeiten mußte. Ein Futterwechsel sei nicht vorgenommen worden.

Beim Eintreffen des Tierarztes machte das Tier einen äußerlich völlig gesunden Eindruck, doch schon bald setzten krampfartige, etwa 5 Minuten dauernde, heftige Kolikerscheinungen ein. Das Tier legte sich und schlug mit den Hinterbeinen gegen den Bauch und versuchte durch häufiges Drehen sich Erleichterung zu verschaffen. Die Lidbindehäute waren stark gerötet, die Temperatur normal; Puls und Atmung etwas erhöht, was aber wohl auf die vorausgegangene heftige Bewegung zurückzuführen war. Die Perkussion lieferte keinen pathologischen Befund. Auffallend dagegen war die vollkommen darniederliegende Peristaltik. Bei der rektalen Untersuchung zeigte sich ein starker Meteorismus der erreichbaren Darmschlingen und in den linken Kolonlagen äußerst harte, das ganze Darmlumen ausfüllende Kotmassen. Auf Grund der Erscheinungen wurde auf Anschoppungskolik diagnostiziert.

Dem Tier wurden in den Mastdarm mehrere Liter kalten Wassers eingegossen, 5 ccm Neu-Cesol eingespritzt und die Therapie mit Massage vervollständigt. Nach Ablauf von schon $^1/_2$ Stunde setzte starke Flatulenz ein, die Schmerzen ließen nach, und nach $2^1/_2$ Stunden konnte das Tier Harn und Kot absetzen.

Physikalische Untersuchung:	Chemische Untersuchung:	Mikroskopische Untersuchung:
Farbe: weingelb	Eiweiß: —	kohlensaurer Kalk
Reaktion: alkalisch	Gallenfarbstoff: —	oxalsaurer Kalk
spez. Gewicht: 1030	Blutfarbstoff: —	Hippursäurekristalle
Konsistenz: dickflüssig	Urobilin: —	
Durchsichtigkeit: trüb	Traubenzucker: —	
	Aceton: —	
	Indikan: stark +	

Nach 6 Stunden wurde erneut untersucht mit folgendem Ergebnis:

Physikalische Untersuchung:	Chemische Untersuchung:	Mikroskopische Untersuchung:
Farbe: weingelb	Eiweiß: —	kohlensaurer Kalk
Reaktion: alkalisch	Gallenfarbstoff: —	oxalsaurer Kalk
Spez. Gewicht: 1032	Blutfarbstoff: —	Hippursäurekristalle
Konsistenz: dickflüssig	Urobilin: —	
Durchsichtigkeit: trüb	Traubenzucker: —	
	Aceton: —	
	Indikan: sehr stark +	

Die am nächsten Tag angestellte Untersuchung bot das gleiche Bild:

Physikalische Untersuchung:	Chemische Untersuchung:	Mikroskopische Untersuchung:
Farbe: weingelb	Eiweiß: —	kohlensaurer Kalk
Reaktion: alkalisch	Gallenfarbstoff: —	oxalsaurer Kalk
Spez. Gewicht: 1028	Blutfarbstoff: —	Hippursäurekristalle
Konsistenz: dickflüssig	Urobilin: —	
Durchsichtigkeit: trüb	Traubenzucker: —	
	Aceton: —	
	Indikan: +	

Fall 19.

12 jährige Stute. An dem Tier wurde am Vortage eine Hufoperation vorgenommen, die ein Abwerfen nötig machte. 24 Stunden nach der Operation soll das Tier sehr unruhig geworden sein und mit den Füßen gegen die Bauchwand geschlagen haben. Der Bauer schenkte aber diesem Gebahren wenig Beachtung, da er es in Zusammenhang mit der Operation brachte. Erst als die Schmerzensäußerungen erheblich wurden und sich dauernd steigerten, sah er Veranlassung tierärztliche Hilfe in Anspruch zu nehmen.

Das Tier zeigte beim Eintreffen des Arztes äußerst starke Schmerzen, warf sich spontan nieder, schlug um sich, sprang wieder auf, verharrte einige Sekunden in Ruhe um sich dann gleich wieder unter starken Schmerzensäußerungen niederzuwerfen. Die Temperatur betrug 38,6; der Puls war auf 85 Schläge in der Minute erhöht, fadenförmig und äußerst schwach. Die Atmung war auf 28 Atemzüge in der Minute erhöht und erfolgte stoßweise. Der Bauchumfang war sehr stark vergrößert, die Peristaltik erhöht und zeitweise laut kollernd vernehmbar. Bei der rektalen Untersuchung, bei der fast nur Schleim im Mastdarm vorgefunden wurde, zeigte sich ein hochgradiger Meteorismus der linken Grimmdarmlagen, wodurch die Untersuchung erheblich erschwert wurde. Die linke obere Lage schien etwas nach links verlagert zu sein. Ein spiraliger Verlauf der Täenien konnte einwandfrei festgestellt werden. Die Darmwand war gespannt. Kot konnte nicht palpiert werden. Wenn auch eine Drehung nicht festgestellt werden konnte, so berechtigte doch Vorbericht, rektale Untersuchung und der sich stetig verschlechternde Zustand des Tieres zu der Diagnose: Volvulus coli.

Wälzen des Tieres und eine Einspritzung von Morphium boten zwar dem Tier Erleichterung, doch konnten sie den raschen Tod nicht aufhalten. Die Sektion bestätigte die Diagnose und zwar lag eine Drehung von etwa 90^0 nahe der Beckenkrümmung mit den bekannten anatomischen Symptomen vor.

Das Kathetrisieren war bei dem starken Schlagen und Werfen des Tieres unmöglich, doch konnte 33 Stunden nach dem vom Besitzer beobachteten Beginn der Kolik stoßweise abgesetzter Harn aufgefangen werden, der folgendes Untersuchungsergebnis lieferte:

Physikalische Untersuchung:	Chemische Untersuchung:	Mikroskopische Untersuchung:
Farbe: weingelb	Eiweiß: —	kohlensaurer Kalk
Reaktion: alkalisch	Gallenfarbstoff: —	oxalsaurer Kalk
Spez. Gewicht: 1020	Blutfarbstoff: —	Hippursäurekristalle
Konsistenz: dickflüssig	Urobilin: —	Harnsäurekristalle
Durchsichtigkeit: trüb	Traubenzucker: + (0,2%)	
	Aceton: schwach +	
	Indikan: +++	

Sofort nach dem Tode wurde kathetrisiert und es ergab sich folgendes:

Physikalische Untersuchung:	Chemische Untersuchung:	Mikroskopische Untersuchung:
Farbe: dunkelrot	Eiweiß: —	oxalsaurer Kalk: ++
Reaktion: schwach sauer	Gallenfarbstoff: —	schwefelsaurer Kalk
Spez. Gewicht: 1028	Blutfarbstoff: +	Harnsäurekristalle
Konsistenz: dünnflüssig	Urobilin: —	vereinzelt rote Blutkörperchen
Durchsichtigkeit: leichte Trübung	Traubenzucker: + (0,8%)	Blutkörperchenzylinder
	Aceton: schwach +	Hämoglobinzylinder
	Indikan: ++	

Fall 20.

Der Patient, eine 17 jährige Stute, zeigte schon seit etwa einem Tag leichte Kolikerscheinungen, die durch längere Ruhepausen unterbrochen waren. Freßunlust, Kot- und Harnverhaltung waren vom Besitzer als nicht wichtig angesehen worden. Alle möglichen Heilversuche wurden unternommen, erst eine sichtbare Verschlechterung des Zustandes bestimmte den Besitzer tierärztliche Hilfe in Anspruch zu nehmen.

Das Tier machte einen kranken, matten Eindruck, sah sich häufig um und schlug öfters mit den Hinterfüßen gegen den Bauch. Die Lidbindehäute waren schwach gerötet, die Temperatur und der Puls waren normal, die Atmung etwas erhöht und erschwert. Der Patient zeigte leichtes Schwitzen. Die Peristaltik war vollkommen unterdrückt, der ganze Hinterleib tonnenförmig aufgetrieben. Bei rektaler Untersuchung fanden wir feste und stark erweiterte, mit harten Kotmassen angefüllte linke Grimmdarmlagen vor; die Diagnose lautete deshalb auf Grimmdarmanschoppung.

Dem Tier wurde 5 ccm Lentin eingespritzt und eine große Menge lauwarmen Wassers in den Mastdarm eingegossen. Die in der ersten Stunde erhöhten Kolikerscheinungen ließen bald nach und nach Ablauf einer weiteren Stunde wurde Kot und Harn abgesetzt.

Die Untersuchung des Harnes zeigte folgendes Bild:

Physikalische Untersuchung:	Chemische Untersuchung:	Mikroskopische Untersuchung:
Farbe: weingelb	Eiweiß: —	kohlensaurer Kalk
Reaktion: alkalisch	Gallenfarbstoff: —	oxalsaurer Kalk
spez. Gewicht: 1020	Blutfarbstoff: —	Hippursäurekristalle
Konsistenz: dickflüssig	Urobilin: —	
Durchsichtigkeit: trüb	Traubenzucker: —	
	Aceton: —	
	Indikan: sehr stark + ++	

Nach 6 Stunden ergab die Untersuchung des völlig gesund erscheinenden Tieres eine Temperatur von 38,9; das Bild der Harnuntersuchung war folgendes:

Physikalische Untersuchung:	Chemische Untersuchung:	Mikroskopische Untersuchung:
Farbe: weingelb	Eiweiß: + (0,2%)	kohlensaurer Kalk
Reaktion: alkalisch	Gallenfarbstoff: —	oxalsaurer Kalk
spez. Gewicht: 1028	Blutfarbstoff: —	Hippursäurekristalle
Konsistenz: dickflüssig	Urobilin: —	
Durchsichtigkeit: trüb	Traubenzucker: —	
	Aceton: —	
	Indikan: stark +++	

Nach weiteren 12 Stunden ergab sich folgendes:

Physikalische Untersuchung:	Chemische Untersuchung:	Mikroskopische Untersuchung:
Farbe: weingelb	Eiweiß: —	kohlensaurer Kalk
Reaktion: alkalisch	Gallenfarbstoff: —	oxalsaurer Kalk
spez. Gewicht: 1024	Blutfarbstoff: —	Hippursäurekristalle
Konsistenz: dickflüssig	Urobilin: —	
Durchsichtigkeit: trüb	Traubenzucker: —	
	Aceton: —	
	Indikan: ++	

Die nochmalige Allgemeinuntersuchung lieferte nunmehr keinen pathologischen Befund mehr.

Befunde.

1. Nierensteinkolik.

Von einem Patienten liegen 3 Harnuntersuchungen vor. Die Farbe des Harnes war blutrot, was auf die Anwesenheit von Blutfarbstoff zurückzuführen ist; die Reaktion war alkalisch; das spez. Gewicht betrug 1048; dünnflüssige Konsistenz und klare Beschaffenheit wurden nicht beobachtet. Bei der chemischen Untersuchung konnte Eiweiß nachgewiesen werden. Hohes Fieber (39,6), schlechter Puls und sehr schlechtes Allgemeinbefinden waren die klinischen Erscheinungen des Patienten. Gallenfarbstoff trat nicht auf; die Benzidinprobe auf Blutfarbstoff war, wie oben schon erwähnt, positiv ausgefallen. Urobilin, Traubenzucker und Aceton konnten nicht gefunden werden. Der Indikangehalt war bei allen 3 Untersuchungen stark erhöht. Im Sediment konnte neben kohlensaurem Kalk, oxalsaurem Kalk und Hippursäurekristallen eine größere Menge von Harnsäurekristallen nachgewiesen werden, was seine Erklärung in dem andauernden hohen Fieber findet (8). Auffallend war die große Menge von Nierenzellen; sie traten einzeln auf oder in größeren Verbänden, waren klein, rundlich oder unregelmäßig polygonal, granuliert, mit großem Kern, ungefähr in der Größe eines weißen Blutkörperchens. Außer diesen Nierenzellen fanden sich in überaus großer Zahl und ebenfalls einzeln oder in großen Zellverbänden viel größere Zellen, die dabei aber durchsichtiger und von unregelmäßiger, bald rundlicher, bald vieleckiger Form waren. Diese Zellen konnten als Blasenzellen oder als Zellen des Harnleiters angesprochen werden. Dieses starke Auftreten von Epithelzellen beweist eine krankhafte Abstoßung derselben in den betreffenden Organen, begründet durch entzündliche Zustände. Da weiße Blutkörperchen nur in geringer Zahl und in Verbindung mit einer Menge einzelner Blutkörperchen, sowie Blutkörperchen- und Hämoglobinzylinder auftraten, sind sie nicht als Eiterzellen zu deuten, sondern weisen zusammen mit den roten Blutkörperchen auf eine Blutung hin. Auch die einmal gefundene geldrollenartige Anordnung der roten Blutkörperchen deutet auf eine frische Blutung hin. Bei der 2. Untersuchung, die nach 12 Stunden vorgenommen wurde, konnten bereits keine weißen Blutkörperchen, Hämoglobin- und Blutkörperchenzylinder mehr gefunden werden, nur noch vereinzelte rote Blutkörperchen. Auch war die blutrote Farbe verschwunden. Eiweiß und Blutfarbstoff wurden bei Vornahme

der chemischen Untersuchung nicht mehr gefunden. Die Heilung, die schon 2 Stunden nach der ersten Harnuntersuchung einsetzte, schritt so schnell vor, daß bei der 3. Untersuchung auch keine Epithelzellen mehr gefunden wurden, lediglich die Harnsäurekristalle waren noch vermehrt, was eine Nachwirkung des sehr hohen Fiebers sein dürfte.

2. Akute Magenerweiterung.

Es wurde ein Fall von akuter Magenerweiterung beobachtet und bei ihm 3 Harnuntersuchungen vorgenommen. Dunkle Farbe, sowie Säurereaktion konnten nicht festgestellt werden, ebenso keine dünnflüssige Konsistenz und klare Beschaffenheit; das spez. Gewicht betrug 1020; außer einer Vermehrung des Indikangehaltes erbrachte die chemische Untersuchung des Harnes keinen pathologischen Befund. Im Sediment fand sich neben den normalen Bestandteilen eine größere Menge Harnsäurekristalle, was auf länger andauerndes Fieber zurückzuführen ist (8).

3. Krampfkolik.

Es wurden bei 3 Pferden 2 mal 2 und 1 mal 3 Untersuchungen angestellt. Die Farbe war normal, die Reaktion immer alkalisch, das spez. Gewicht schwankte zwischen 1036 und 1048, war also in allen Fällen äußerst hoch. Dünnflüssige Konsistenz und klare Beschaffenheit konnte nie beobachtet werden. Ebenso konnten bei der mikroskopischen Untersuchung außer einem erhöhten Auftreten von oxalsaurem Kalk in einem Untersuchungsfalle keine pathologischen Bestandteile festgestellt werden. Bei der chemischen Untersuchung fiel eine starke Indikanvermehrung auf. Zweifellos verliefen alle drei Fälle mit Darmkatarrh, im ersten Fall mit einem akuten und in den beiden anderen Fällen mit einem chronischen, sodaß die Arbeiten von E. Bauer (2), G. Bulling (5) und R. Redecha (21) auch hier, wie in den Anschoppungskoliken, ihre Bestätigung finden. Die Arbeiten besagen, daß bei Obstipationen, akutem und chronischem Darmkatarrh und bei Darmverlagerungen eine Vermehrung der Indikanausscheidung auftritt. Auch die Arbeit von O. Krebs*) (15) bestätigt diese Ansicht. H. Jansch (13) und Hügl (14) fanden ebenfalls, daß bei Darmverlagerungen, Stauungen des Dünndarminhaltes, Darmentzündungen und bei Obstipationen der Indikangehalt des Harnes wesentlich erhöht ist. Noch deutlicher jedoch bestätigen sich die Ergebnisse all dieser Arbeiten bei den folgenden 9 Fällen von Anschoppungskolik.

*) Ich möchte an dieser Stelle der medizinischen Klinik der tierärztlichen Hochschule Wien für die freundliche Überlassung der Arbeit von O. Krebs ergebenst danken.

4. Anschoppungskolik.

Es wurden insgesamt 27 Harnuntersuchungen durchgeführt. Einmal konnte eine dunkelrote Farbe des Harnes beobachtet werden. Säurereaktion trat einmal auf (Fall 7) und damit Fehlen des kohlensauren Kalkes, außerdem eine abnorme Vermehrung von oxalsaurem Kalk im Sediment. Bei einem Fall war die Reaktion neutral und bei 7 alkalisch. Das spez. Gewicht bewegte sich zwischen 1020 und 1034, einmal war es unter 1020. Dünnflüssige Konsistenz und rohfleischähnlicher Geruch wurden nirgends beobachtet, einmal jedoch klare Beschaffenheit des Harnes. Eiweiß trat 4 mal auf und zwar im Zusammenhang mit lang andauerndem hohen Fieber. Gallenfarbstoff konnte einmal gefunden werden (Fall 12) und gleichzeitig damit Urobilin. Dieser Patient, bei dem bei der ersten Untersuchung ein ganz auffallend gehäufter Befund von pathologischen Bestandteilen im Harn auftrat, muß noch an einer anderen Krankheit gelitten haben, vielleicht unmittelbar vor dem Kolikfall, denn das Auftreten von Eiweiß, Gallenfarbstoff, Gallenfarbstoffzylinder im Sediment, Urobilin und Traubenzucker (0,1%) kann mit dem an und für sich harmlos verlaufenden Kolikfall nicht in Einklang gebracht werden. Es muß wohl eine Verschwellung oder Verschluß der Gallengänge vorgelegen haben, bei dem eine rasche Entleerung des Dickdarmes erfolgte, wodurch die normale Fäulniszersetzung der Gallenfarbstoffe verhindert wurde und so diese ins Blut aufgenommen und durch den Harn ausgeschieden wurden. Der Indikangehalt des Harnes war stets stark erhöht und, wie schon erwähnt, fanden die Erfahrungen von Baur, Bulling, Jansch und Hügl ihre eindeutige Bestätigung. Sehr schön zu beobachten war ferner, daß bei Aufhören der Obstipation sofort wieder ein Zurückgehen der starken Indikanvermehrung eintrat. Einmal konnten im Sediment Epithelzellen gefunden werden; 4 mal trat harnsaures Natron auf; zweimal konnten größere Mengen von Harnsäurekristallen gefunden werden und einmal trat im Sediment schwefelsaurer Kalk auf; bei diesem Befund konnte immer Fieber beobachtet werden.

5. Windkolik.

Bei den 2 Fällen von Windkolik wurden insgesamt 5 Harnuntersuchungen angestellt. Ein Patient davon (Fall 8) starb an einer Ruptur des Blinddarmes. In beiden Fällen war die Farbe des Harnes blutrot. Die durch den starken Meteorismus hervorgerufenen Stauungen dürften zu dem Blutaustritt geführt haben, der die blutrote Farbe, das Auftreten von Blutfarbstoff, Blutkörperchen, Blutkörperchenzylindern und Hämoglobinzylindern erklärt. Auch hier, wie schon bei dem Nierensteinkolikfall erwähnt wurde, fanden sich rote

Blutkörperchen in Geldrollenform angeordnet, was auf frischen Blutaustritt hindeutet. Weiße Blutkörperchen konnten hier nicht gefunden werden. Die Reaktion war in beiden Fällen sauer. Spez. Gewicht schwankte zwischen 1023 und 1028; in einem Fall der Untersuchung war es unter 1020. Beim Fall 13 konnte dünnflüssige Konsistenz, klare Beschaffenheit und rohfleischähnlicher Geruch beobachtet werden. Bei demselben Fall nun wurde bei der 2. Untersuchung Eiweiß gefunden. — Es bestand Fieber (38,2) und der Allgemeinzustand verschlechterte sich dauernd. Schließlich stieg der Puls auf 120 in der Minute; die Lidbindehäute waren zyanotisch verfärbt. — Die gleiche Harnuntersuchung (Fall 13, 2. Untersuchung), die nach der Sektion mit dem der Blase entnommenen Harn durchgeführt wurde, erbrachte gegenüber der 1. Untersuchung neben dem schon erwähnten rohfleischähnlichen Geruch und Eiweiß noch einen neuen Befund, nämlich Urobilin und eine außerordentlich große Menge von oxalsauren Kalkkristallen. Diese vermehrte Urobilinausscheidung muß als eine postmortale Erscheinung angesehen werden, da beide Theorien der vermehrten Urobilinausscheidung im Harn (nach Woll für Pferdeharn 0,05 bis 2,22 mg normal, zitiert nach 8) bei diesem Fall keine Anwendung finden können, nämlich: bei Verminderung der Ausscheidungsfähigkeit der Leber für das Urobilin bei den verschiedenen Lebererkrankungen oder bei gesteigerter Bildung und Zufuhr von Urobilin zur Leber (relative Ausscheidungsinsuffizienz); infolge von Krankheiten mit Blutkörperchenzerfall (Pyämie, Sepsis, Pneumonie, Lungenbrand, Hämoglobinämie, allgemeine Tuberkulose kachektischer Rinder u. a.) und bei pleiochronischem Ikterus (17). Die abnorme Menge von Harnsäurekristallen ist auf das länger andauernde, hohe Fieber zurückzuführen. Bei dem 2. Fall der Windkolik (Fall 5) fällt ebenso wie bei der 2. Untersuchung des Falles 8 das Fehlen der Karbonatkristalle bei gleichzeitigem Auftreten von saurer Reaktion auf und auch hier wieder die vermehrte Ausscheidung von oxalsaurem Kalk.

Feeser und Friedberger (Pütsche Zeitschrift für praktische Vet.-Wiss., 1874) fanden die Kristalle des oxalsauren Kalks in auffallend größeren Mengen bei Kolik (8). Neben harnsaurem Natron ist auch einmal schwefelsaurer Kalk aufgetreten und auch hier wieder bei saurer Reaktion. Einmal wurde ein ganz schwaches Auftreten von Indikan gefunden.

6. Dünndarmachsendrehung.

Es wurden 2 Fälle beobachtet, die beide tödlich verliefen. Einmal (Fall 10) wurde blutrote Farbe des Harnes und damit verbunden das Auftreten von Blutfarbstoff, roten Blutkörperchen, Blut-

körperchen- und Hämoglobinzylindern im Sediment gefunden. Säurereaktion trat einmal auf im Zusammenhang mit dünnflüssiger Konsistenz und klarer Beschaffenheit des Harnes. Das spez. Gewicht schwankte zwischen 1044 und 1052. Rohfleischähnlicher Geruch konnte in einem Falle beobachtet werden. Eiweiß, Gallenfarbstoff und Urobilin traten nicht auf, dagegen in Fall 10 Aceton und in beiden Fällen Traubenzucker. Da meine Arbeit das Auftreten von Glykosurie bei Darmverlagerungskolik besonders berücksichtigen will, möchte ich hier nicht näher darauf eingehen und das Auftreten von Traubenzucker bei Dünndarm- und Grimmdarmachsendrehung anschließend in einem eigenen Kapitel behandeln und versuchen die Gründe dieses Befundes darzustellen. Der Indikangehalt war normal. Im Fall 1 konnte im Sediment kein kohlensaurer Kalk, dafür aber ein gehäuftes Auftreten von oxalsaurem Kalk beobachtet werden. Gleichzeitig bestand hier, wie schon erwähnt, saure Reaktion. In beiden Fällen zeigten sich große Mengen von Harnsäurekristallen, wohl eine Folge des andauernden hohen Fiebers. In einem Fall fehlten die sonst immer anwesenden Hippursäurekristalle.

6. Grimmdarmachsendrehung.

Es wurden 2 Erkrankungen beobachtet, von denen eine tödlich verlief. Dunkelrote und ikterische Farbe des Harnes trat je einmal auf und zwar immer erst bei der 2. Untersuchung, nachdem die festgestellte Achsendrehung schon längere Zeit bestanden hatte. Da im Fall 19 der Blutfarbstoff im Zusammenhang mit der blutroten Farbe des Harnes auch erst bei der 2. Untersuchung auftrat, muß angenommen werden, daß die durch den Volvulus hervorgerufene Blutstauung wohl zu dem Blutaustritt im Harn geführt hat, worauf auch der in derselben Untersuchung (2. Untersuchung) auftretende Befund von roten Blutkörperchen, roten Blutkörperchen- und Hämoglobinzylindern hindeutet. Bei dieser Untersuchung reagierte der Harn auch sauer und zeigte im Zusammenhang damit dünnflüssige Konsistenz und klare Beschaffenheit. Das spez. Gewicht bewegte sich zwischen 1024 und 1036. In einem Fall (Fall 4) wurde Eiweiß gefunden und da dieser Befund sowohl bei der 1. Untersuchung als auch bei der letzten, als das Tier als geheilt angesprochen werden konnte, bestand, muß dieses Auftreten von Eiweiß mit dem Klappenfehler des Herzens in Zusammenhang gebracht werden und nicht mit der Kolik an sich. Seine Ursache ist wohl in einer Stauungshyperämie der Nieren, hervorgerufen durch den Herzklappenfehler, zu suchen. Gallenfarbstoff — und im Sediment Gallenfarbstoffzylinder — trat auf und zwar einmal in der Phase der Achsendrehung und verschwand nach deren Beseitigung wieder, muß also auch als eine Stauungser-

scheinung gedeutet werden. In gleicher Weise verhielt sich das Auftreten von Urobilin. Traubenzucker und Aceton traten in beiden Fällen auf, und ich möchte, wie schon erwähnt, in einem anschließenden Abschnitt näher auf diese Erscheinung eingehen. Der Indikangehalt war erhöht, was auch wieder die Erfahrung von Jansch und Hügl (14) bestätigt. Harnsäurekristalle konnten in beiden Fällen nachgewiesen werden, wohl eine Folge des sehr hohen Fiebers. Beim Fall 4 konnten bei der 1. Untersuchung wenige Epithelzellen gefunden werden. Im Fall 19 fand sich bei dem der Blase nach der Sektion entnommenen Harn im Sediment schwefelsauren Kalk.

* * *

Ich möchte nun im einzelnen auf den Befund der Glykosurie bei Darmverlagerungskolik eingehen, und den Befund zu erläutern und zu begründen versuchen.

Das Ergebnis der Untersuchungen ist folgendes: es trat Traubenzucker in allen 4 Fällen von Darmverlagerungskolik auf, sowohl also bei Dünndarmachsendrehung als auch bei Grimmdarmachsendrehung und sonst bei keiner anderen Kolikform, mit Ausnahme eines einzigen Falles von Anschoppungskolik, wobei aber, wie schon betont, das Auftreten des Traubenzuckers wohl nicht seine Ursache in der Kolik selbst, sondern einer Begleitkrankheit hat. Wenn wir aber selbst annehmen, daß das Auftreten des Traubenzuckers im Fall 12 eine Erscheinung der Kolik darstellt, so kann gesagt werden, daß die Glykosurie bei Darmverlagerung in 100% der Fälle auftrat, während sie bei den anderen Kolikformen sich nur in 5% der Fälle zeigte.

In der in der M. T. W. erschienen Abhandlung von Tatezawa (25) ist nichts über eine Begründung des Ergebnisses der Traubenzuckerausscheidung bei Darmverlagerungskolik zu finden. Es ist wohl möglich, daß Tatezawa in seiner Originalschrift das Auftreten von Traubenzucker zu erklären versucht, da aber die Originalarbeit in japanischer Sprache erschienen ist, die uns nicht zugänglich ist, muß auf den Vergleich mit seiner eventuellen Erklärung verzichtet werden.

Um nun den vermutlichen Grund der Traubenzuckerausscheidung im Harn bei Darmverlagerungskolik zu finden, müssen wir uns den Begriff der Zuckerausscheidung klar machen und versuchen über den Diabetes mellitus zu einem Schluß zu kommen. Wohl versteht man unter Diabetes mellitus im engeren Sinn einen anhaltenden Zuckergehalt des Harnes und zwar in größeren Mengen, während man unter Glykosurie oder Melliturie nur eine vorübergehende Ausscheidung von Traubenzucker bezeichnet, aber trotzdem werden, ob nun andauernd oder nur vorübergehend Ausscheidung vorliegt, die Gründe dafür die gleichen sein.

Wie kommt es nun zur Zuckerausscheidung im Harn? Ich möchte mich in den folgenden Abschnitten an O. Hagemann „Physiologie der Haussäugetiere“ (11) anlehnen. Der Zucker tritt dann in den Harn über, wenn er im Blut eine zu hohe Konzentration erreicht hat; in dem Falle sind die Schutzepithelien in den Glomerulis nicht mehr imstande, den ganzen Zucker zurückzuhalten, und er geht zum Teil in den Harn über. Das Blut hat einen abnorm großen Gehalt an Traubenzucker, zunächst weil, wenn Dextrose aus dem Darmkanal der Pfortader zuströmt oder auch, wenn im Organismus Zucker gebildet wird, dieser Zucker bei Diabetes nicht in der üblichen Weise zu Glykogen polymerisiert wird. Es sind nun von Medizinern verschiedene Diabetestheorien aufgestellt worden, deren wichtigste ich hier anführen möchte.

1. der hepatogene Diabetes:

Er wird auf eine Funktionsanomalie der Leber zurückgeführt. Die Theorie geht dahin, daß auf Grund einer Leberhyperämie das Leberglykogen schneller und in größeren Mengen ins Blut übergeführt und dort in Zucker umgewandelt wird, bezw. daß es in der Leber gar nicht zur Bildung von Glykogen kommen kann wegen des beschleunigten Blutstromes, also der Zucker in der Nahrung auf direktem Wege ins Blut übergeht.

2. der pankreatische Diabetes:

Er soll seinen Grund in Veränderungen der Bauchspeicheldrüse haben. Im gesunden Organismus verwandelt der Pankreassaft die Kohlehydrate der Nahrung so, daß sie als vollkommen verbrennbare Körper dem Blut zugeführt werden können. Erkrankt nun das Pankreas, so wird der Bauchspeichel so verändert, daß er die Kohlehydrate nur mehr in Traubenzucker, also in nicht mehr vollkommen verbrennbare Körper umwandeln kann, der dann durch den Harn ausgeschieden wird.

3. der hämatogene Diabetes:

Diese Theorie geht dahin, daß durch verminderte Sauerstoffaufnahme eine verminderte Oxydation des Traubenzuckers eintritt.

4. der gastro-enterogene Diabetes:

Gewisse Verdauungsstörungen im Magen- und Darmkanal, so das Fehlen von bestimmten Fermenten soll den gastro-enterogenen Diabetes erklären. Bei dieser Theorie glaubt man auch den Diabetes diätetisch beeinflussen zu können.

5. der myogene Diabetes:

Abnorme Verhältnisse der Muskeltätigkeit werden als Grund des Diabetes angesehen, und diese Auffassung führte zu der myogenen Diabetestheorie. Gestützt auf die Tatsache, daß durch Muskelanstrengung und Massage der Diabetes günstig beeinflußt wird, glaubt man sich den Vorgang dadurch zu erklären, daß das Glykogen, das unter normalen Verhältnissen vollkommen verbrannt wird, bei gestörter Muskeltätigkeit in größeren Mengen in Blut und Harn auftritt.

6. der konstitutionelle Diabetes:

Neben dem konstitutionellen Diabetes, der auf eine angeborene Disposition zurückgeführt wird, spricht man noch von

7. dem gichtischen Diabetes;
8. dem syphilitischen Diabetes;
9. Fütterungs- und Fesselungsdiabetes;
10. dem neurogenen Diabetes.

Als letzte Theorie möchte ich so die neurogene Diabetes-Theorie anführen, die für unseren Fall des Auftretens von Traubenzucker im Harn bei Darmverlagerung die brauchbarste Erklärung gibt. Der neurogene Diabetes stützt sich darauf, daß experimentell durch Verletzung einer bestimmten Stelle am Boden der 4. Gehirnkammer in der Nähe des Vagusursprunges Tiere vorübergehend diabetisch werden können (Zuckerstich). Außerdem kann durch Verletzung anderer Teile des Zentralnervensystems Diabetes entstehen, so z. B. nach Zerstörung des Rückenmarkes in der Nähe des Ursprungs der Brachialnerven, nach Durchschneidung des Sympaticus, des unteren Halsganglions, des Plexus vertebralis, des letzten Halsnerven, nach Reizung der Interkostalnerven usw., ebenso im Anschluß an pathologische Veränderungen im verlängerten Mark, so z. B. bei Cerebrospinalmenengitis, Gehirnapoplexie, Schädelfrakturen, Epilepsie, Psychosen. Auf „Grund dieser Tatsache wird der neurogene Diabetes als eine funktionelle Neurose des Zentralnervensystems, und zwar speziell des vasomotorischen Systems und des Sympaticus aufgefaßt“ (8).

Wie schon erwähnt kann durch diese Theorie und durch die Erfahrungs- und experimentelle Tatsache die Traubenzuckerausscheidung bei Darmverlagerungskolik ihre Erklärung finden. Durch die Verlagerung bez. Drehung des Darmes und die damit verbundenen Stauungserscheinungen tritt wohl eine Quetschung, zum mindesten aber eine starke Reizung der Sympaticusausläufer ein, was nach

einer gewissen Zeit zum neurogenen Diabetes führt. Nach Beseitigung der Verlagerung, also nach Aufhören all der Reize und Quetschungserscheinungen, geht die Traubenzuckerausscheidung sehr schnell wieder zurück, was aus den beigefügten Kurven zu entnehmen ist. Der Grund der Traubenzuckerausscheidung im Harn bei Darmverlagerungskolik wird also wohl in einer funktionellen Störung des Zentralnervensystems und zwar speziell des Sympaticus zu suchen sein.

Fall 4.

Auftreten und Verschwinden des Traubenzuckers bei Grimmdarmachsendrehung im Verlauf von 63 Stunden.

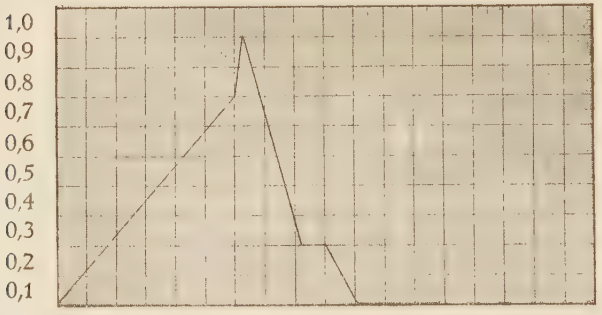

Fall 19.

Auftreten des Traubenzuckers im Harn bei Grimmdarmachsendrehung bis zum Tode des Tieres (37 Stunden)

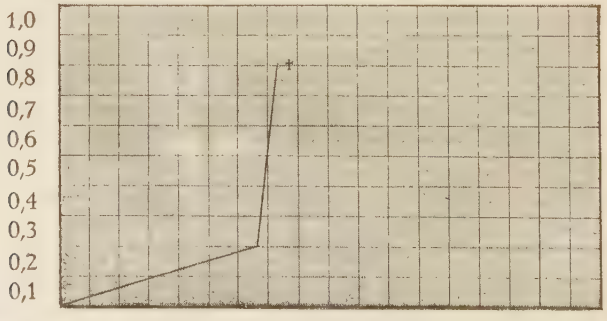

Zusammenfassung.

Für die oft sehr schwere Diagnostizierung der Darmverlagerungskolik ist die Harnuntersuchung auf Traubenzucker zweifellos ein wertvolles Hilfsmittel und gibt außerdem bei mehrmaliger vergleichender quantitativer Bestimmung wichtige Fingerzeige für die Prognose. Sonst haben sich aus der physikalischen, chemischen und mikroskopischen Untersuchung des Harnes keine neuen Gesichtspunkte ergeben. Aus den in Abständen wiederholten Harnuntersuchungen können wir für die Prognose Anhaltspunkte gewinnen, nämlich daß das vermehrte und quantitativ stärkere Auftreten von pathologischen Bestandteilen im Harn die Prognose ungünstiger gestaltet und das Wiederverschwinden abnormer Bestandteile auf eine baldige Heilung hindeutet.

* * *

Zum Schlusse meiner Arbeit spreche ich Herrn Professor Dr. Nörr, Vorstand der medizinischen Klinik der tierärztlichen Fakultät der Universität München, für das der Arbeit entgegengebrachte Interesse, insbesondere für die vielseitigen Anregungen und die stets bereitwillige und entgegenkommende Unterstützung bei der Ausfertigung meiner Arbeit meinen ergebensten Dank aus.

Literatur.

1.) Arieß, Lothar: „Die Kolik des Pferdes und ihre Behandlung". Rottenbuch (Obb.) 1927.

2.) Bauer, angeführt in J. Marek „Lehrbuch der klinischen Diagnostik der inneren Krankheiten der Haustiere". 1922.

3.) Bethe-Bergmann-Emden-Ellinger: „Handbuch der normalen und pathologischen Physiologie". Verlag J. Springer, Berlin, Bd. IV, 1929.

4.) Botzenhardt, K.: „Über das Vorkommen von Methylalkohol im Verdauungsschlauch und Harn kolikkranker Pferde". Wiener Tierärztliche Monatsschrift Jahrgang 15, Heft 2.

5.) Bulling, G.: „Über die quantitative Bestimmung und die Bedeutung des Indikans im Pferdeharn". Diss. Hannover 1919.

6.) Dieckerhoff, W.: „Lehrbuch der speziellen Pathologie und Therapie für Tierärzte". Verlag August Hirschwald, Berlin 1892.

7.) Doenecke, Helmut: „Beiträge zur Ätiologie, Diagnose und Therapie der Kolik des Pferdes". Verlag Gebr. Bischoff, Wittenberge, Hannover 1934.

8.) Friedberger-Fröhner: „Lehrbuch der klinischen Untersuchungsmethoden". Verlag F. Enke, Stuttgart 1896.

9.) Friedberger-Fröhner: „Lehrbuch der speziellen Pathologie und Therapie der Haustiere", 8. Auflage. Verlag E. Enke, Stuttgart 1915.

10.) Gratzl: „Beiträge zum Kolikproblem", W.T.M. 1936; 5—20 und 1937; 2—7.

11.) Hagemann, Oscar: „Physiologie der Haussäugetiere". Verlag E. Ulmer, Stuttgart 1906.

12.) Hovorka, O. V. und Kronfeld, A.: „Vergleichende Volksmedizin", 2. Bd. Verlag Strecker und Schröder, Stuttgart 1909.

13.) Jansch, H.: „Harnuntersuchung" in Stang-Wirth, Tierheilkunde und Tierzucht. Bd. V, 1931. Verlag Urban und Schwarzenberg, Berlin-Wien 1931.

14.) Hügl-Jansch: „Indikanämie und Indikanurie gesunder und kolikkranker Pferde". Wien. Tierärztl. Monatsschrift 1930.

15.) Krebs, Otto: „Harnuntersuchungen bei an „Kolik" leidenden Pferden". Diss. Wien 1933.

16.) Krehl, L.: „Pathologische Physiologie". Verlag Vogel, Leipzig 1912.
17.) Marek, J.: „Lehrbuch der klinischen Diagnostik der inneren Krankheiten der Haustiere". Verlag G. Fischer, Jena 1922.
18.) Marek-Hutyra: „Spezielle Pathologie und Therapie der Haustiere". Verlag G. Fischer, Jena 1910.
19.) Martin, Alfred und Clemm: „Aus der ärztlichen Praxis vom 15. bis zum 18. Jahrhundert" (Ein Beitrag zur Harndiagnostik). Münchner Mediz. Wochenschrift Nr. 14, 1931.
20.) Nestle: „Urobilin, eine Monographie mit klinischen Beiträgen über den Nachweis und das Vorkommen des Urobilins beim Pferd". Diss. Stuttgart 1913.
21.) Redecha, R.: „Der Indikangehalt des Harnes kolikkranker Pferde", Zeitschrift für Tiermedizin Bd. XIV.
22.) Rieder, H.: „Atlas der klinischen Mikroskopie des Harnes". Verlag F. C. W. Vogel, Leipzig 1898.
23.) Sinn: „Beitrag zur Kenntnis der Acetonurie bei den Haustieren". Diss. Stuttgart 1912.
24.) Späth, E.: „Die chemische und mikroskopische Untersuchung des Harnes". Verlag J. B. Barth, Leipzig 1924.
25.) Tatezawa: „Studien über die Kolik des Pferdes". Ein Beitrag zur Kenntnis des Harnes kolikkranker Pferde, besonders zur diagnostischen Bedeutung von Glykosurie. (Aus der mediz. Klinik für Haustiere der landwirtschaftlichen Fakultät zu Sappaio, Japan. Direktor: Professor Dr. Ch. Kohanawa.) M. T. W. Jahrgang 86, Nr. 11.

Lebenslauf.

Ich, Alfons Seipel, wurde geboren am 25. Mai 1912 als Sohn des praktischen Tierarztes Dr. Anton Seipel und dessen Ehefrau Else, geb. Schnell, zu Opfenbach Bez.A. Lindau. Nachdem mein Vater als Distrikts- und Grenztierarzt nach Weiler im Allgäu versetzt wurde, besuchte ich dort 5 Jahre die Volksschule. In den Jahren 1923 bis 1932 war ich Schüler des humanistischen Sankt-Anna-Gymnasiums in Augsburg, wo ich auch die Reifeprüfung ablegte. Ich wandte mich nun zunächst dem Studium der Medizin zu, um nach 2 Semestern zum Studium der Tierheilkunde überzugehen. Ich studierte an der tierärztlichen Fakultät der Ludwig-Maximilians-Universität zu München, an der ich am 25. Februar 1937 approbierte. Am 1. Juni 1937 erhielt ich die Bestallung als Tierarzt.

Meine vorliegende Arbeit begann ich im Juli 1935.

Druck von Michael Laßleben, Kallmünz über Regensburg.

	Beobachtete Fälle	Fall 1				Fall 2				Fall 3				Fall 4				Fall 5				Fall 6				Fall 7		
	Kolikarten	Dünndarmachsendrehung				Kolik durch Nierenstein				Krampfkolik				Grimmdarmachsendrehung				Windkolik				Dickdarmanschoppungskolik				Blinddarmanschoppungskolik		
Physikalische Untersuchung	Untersuchung	1	2	3	4	1	2	3	4	1	2	3	4	1	2	3	4	1	2	3	4	1	2	3	4	1	2	3
	Farbe dunkel					+												+	+									
	Farbe ikterisch														+													
	Säurereaktion	+																+	+							+	+	
	Spez. Gewicht	1044				1055	1043	1046		1036	1042			1036	1038	1036	1035	1018	1028	1022		1028	1032	1032	1027	1024	1025	1028
	Dünnflüssige Konsistenz	+																										
	klare Beschaffenheit	+																										
	rohfleischähnlicher Geruch																									+		
Chem. Untersuchung	Eiweiß					+								+	+	+	+										+	
	Gallenfarbstoff													+	+													
	Blutfarbstoff					+												+	+									
	Urobilin													+														
	Traubenzucker	+ +												+	+	+												
	Aceton (verm.)														+													
	Indikan	+				+ +	+ +	+ +		+ +	+ +			+ + +	+ +	+		+	+	+		+ +	+ + +	+ + +	+	+ + +	+	+
Mikroskopische Untersuchung	Kohlensaurer Kalk					+	+	+		+	+			+	+	+	+			+		+	+	+	+		+	+
	oxalsaurer Kalk	+ +				+	+	+		+	+			+	+	+	+	+ +	+ +	+		+	+	+	+	+ +	+ +	+
	harnsaures Natron	+				+	+	+			+				+							+	+	+	+			
	größere Menge von Harnsäurekristallen	+ +				+	+	+						+ + +	+ +	+ +										+	+	
	Hippursäurekristalle	+				+	+			+	+			+	+	+	+	+	+	+		+	+		+	+	+	+
	Epithelzellen					+	+							+												+		
	weiße Blutkörperchen					+																						
	rote Blutkörperchen					+	+											+	+									
	Blutkörperchenzylinder					+												+	+									
	Hämoglobinzylinder					+												+	+									
	Gallenfarbstoffzylinder													+	+													
	schwefelsaurer Kalk																	+	+									

Kolikarten	Krankheitsfälle	Fälle mit tödlichem Ausgang	Physikalische Untersuchung						
			Farbe		Säurereaktion	Spez. Gewicht	Dünnflüssige Konsistenz	klare Beschaffenheit	ro lid
			dunkel	ikterisch					
1.) Nierensteinkolik	1	0	1	0	0	1048	0	0	
2.) Akute Magenerweiterung	1	0	0	0	0	1020	0	0	
3.) Krampfkolik	3	0	0	0	0	1039—1047	0	0	
4.) Anschoppungskolik	9	0	1	0	1	1020—1034	0	1	
5.) Windkolik	2	1	2	0	2	1023—1028	1	1	
6.) Dünndarmachsendrehung	2	2	1	0	1	1044—1052	1	1	
7.) Grimmdarmachsendrehung	2	1	1	1	1	1024—1036	1	1	
Insgesamt	20	4	6	1	5		3	4	